This is a digital copy of a book that was preserved for generations on library shelves before it was carefully scanned by Google as part of a project to make the world's books discoverable online.

It has survived long enough for the copyright to expire and the book to enter the public domain. A public domain book is one that was never subject to copyright or whose legal copyright term has expired. Whether a book is in the public domain may vary country to country. Public domain books are our gateways to the past, representing a wealth of history, culture and knowledge that's often difficult to discover.

Marks, notations and other marginalia present in the original volume will appear in this file - a reminder of this book's long journey from the publisher to a library and finally to you.

Usage guidelines

Google is proud to partner with libraries to digitize public domain materials and make them widely accessible. Public domain books belong to the public and we are merely their custodians. Nevertheless, this work is expensive, so in order to keep providing this resource, we have taken steps to prevent abuse by commercial parties, including placing technical restrictions on automated querying.

We also ask that you:

+ *Make non-commercial use of the files* We designed Google Book Search for use by individuals, and we request that you use these files for personal, non-commercial purposes.

+ *Refrain from automated querying* Do not send automated queries of any sort to Google's system: If you are conducting research on machine translation, optical character recognition or other areas where access to a large amount of text is helpful, please contact us. We encourage the use of public domain materials for these purposes and may be able to help.

+ *Maintain attribution* The Google "watermark" you see on each file is essential for informing people about this project and helping them find additional materials through Google Book Search. Please do not remove it.

+ *Keep it legal* Whatever your use, remember that you are responsible for ensuring that what you are doing is legal. Do not assume that just because we believe a book is in the public domain for users in the United States, that the work is also in the public domain for users in other countries. Whether a book is still in copyright varies from country to country, and we can't offer guidance on whether any specific use of any specific book is allowed. Please do not assume that a book's appearance in Google Book Search means it can be used in any manner anywhere in the world. Copyright infringement liability can be quite severe.

About Google Book Search

Google's mission is to organize the world's information and to make it universally accessible and useful. Google Book Search helps readers discover the world's books while helping authors and publishers reach new audiences. You can search through the full text of this book on the web at `http://books.google.com/`


LANE MEDICAL LIBRARY STANFORD
45 0171 6942

LANE

MEDICAL LIBRARY

LEVI COOPER LANE FUND

Vorlesungen

über den

Gebrauch des Augenspiegels

LANE LIBRARY

Dr. C. Schweigger,
pract. Arzt und Privat-Docent zu Berlin.

Mit 21 Holzschnitten und 3 Tafeln Abbildungen.

Uebersetzungsrecht wird vorbehalten.

Berlin.
Mylius'sche Verlags-Buchhandlung
(E. Schweigger)
1864.

LAMC LIBRARY

91
869

Vorwort.

Ich gebe im Folgenden meine Vorlesungen ganz in der Weise, wie ich sie bisher in Prof. v. Graefe's Klinik gehalten habe; der Zweck, den ich dabei verfolge, ist lediglich der, die wichtigsten optischen und anatomischen Thatsachen zusammen zu stellen, auf welchen das Verständniss des Augenspiegels beruht. Obwohl die elementare Optik als bekannt vorausgesetzt werden sollte, habe ich es doch vorgezogen, diejenigen Grundsätze derselben, welche in der Ophthalmologie eine tägliche Anwendung finden, möglichst kurz gefasst vorauszuschicken, und habe dabei versucht der Anschauung durch Figuren zu Hülfe zu kommen. Nur die Principien wollte ich entwickeln, welche der Construction und der Anwendung des Augenspiegels zu Grunde liegen. Dagegen habe ich absichtlich vermieden, mich auf Beschreibungen oder Abbildungen des überreichen ophthalmoskopischen Instrumenten-Inventariums einzulassen.

Nach Ueberwindung der optischen Schwierigkeiten ist das richtige Verständniss der ophthalmoskopischen Bilder begründet in der Kenntniss der pathologischen Anatomie des Auges. Jch habe daher die pathologisch-anatomischen Thatsachen, welche mir zur Erläuterung der ophthalmoskopischen Befunde unentbehrlich schienen, überall in den Vordergrund gestellt.

Aus demselben Grunde habe ich es vorgezogen, statt ophthalmoskopischer Bilder eine Reihe von anatomischen Abbildungen zu geben, welche Herr Dr. Peltesohn, nach meinen Präparaten mit grosser Genauigkeit zu zeichnen die Güte gehabt hat; um eine möglichst naturgetreue Wiedergabe des objectiven Thatbestandes zu ermöglichen, liess es sich nicht umgehen, manche bei der Präparation unvermeidliche Zufälligkeiten mit aufzunehmen. Soweit dieselben zu Irrthümern Veranlassung geben könnten, sollen sie bei der Figuren-Erklärung berücksichtigt werden.

Die Zeichnungen beziehen sich sämmtlich auf krankhafte oder wenigstens ungewöhnliche und für die ophthalmoskopische Diagnostik bemerkenswerthe Zustände des Sehnerven, und sind bei 20facher Vergrösserung aufgenommen; theils um mit der Vergrösserung nicht allzuweit über das auch opthalmoskopisch zu erreichende Maass hinauszugehen, theils weil ich ein Eingehen auf eigentlich mikroskopische Details nicht beabsichtigte. Aus eben diesen Gründen habe ich mich bezüglich der anderweitigen ophthalmoskopischen Veränderungen auf die blosse Beschreibung des anatomischen Befundes beschränkt, und habe auch hier mikroskopische Details zu vermeiden gesucht. In manchen Beziehungen ist daher das, was ich in diesen Vorlesungen mittheilen wollte, reichhaltiger, in andern Beziehungen eingeschränkter, als der Inhalt meiner verschiedenen Aufsätze im Archiv für Ophthalmologie.

Jeden Hinweis auf dieselben habe ich überall vermieden, da eine Bearbeitung der ophthalmoskopischen Literatur überhaupt nicht in meinem Plane lag.

Berlin, im Juni 1864.

Dr. C. Schweigger.

Inhalts-Verzeichniss.

I. Optische Einleitung. (Seite 1.)

Reflexion an Planspiegeln. Princip des Coccius'schen Augenspiegels. Concavspiegel. Gesetz der conjugirten Brennweiten. Reelle und virtuelle Bilder. Convexspiegel. Convexgläser. Concavgläser.

II. Autophthalmoskopie. (Seite 15.)

Das vom dioptrischen Apparat des Auges entworfene Bild des Augenhintergrundes. Untersuchung des eignen Augenhintergrundes im aufrechten Bilde. Autophthalmoskopisches Verfahren für myopische und hypermetropische Augen.

III. Ophthalmoskopische Untersuchungsmethoden. (Seite 27.)

Ophthalmoskopische Beleuchtung des Auges. Ursache der natürlichen Schwärze der Pupille. Untersuchung im aufrechten Bilde. Grösse des Gesichtsfeldes. Correction des Brechzustandes im untersuchten und untersuchenden Auge. Umgekehrtes Bild. Vergrösserung. Grösse des Gesichtsfeldes. Zweckmässige Einrichtung der Untersuchung im aufrechten und umgekehrten Bild. Fixirte Augenspiegel. Giraud-Teulon's binocularer Augenspiegel. Principien der ophthalmoskopischen Mikrometrie.

IV. Untersuchung der brechenden Medien. (Seite 40.)

Focale Beleuchtung. Hornhauttrübungen.

Linsensystem. Cataracta senilis. Cataracta nigra. Cataracta corticalis. Partielle Trübungen. Schichtstaar. Trübung des Linsenkernes. Cataracta polaris posterior. Cataracta centralis anterior. Kapselstaar. Nachstaar. Abnorme Kleinheit des Linsensystems. Linsenluxation.

Glaskörpertrübungen. Kleine fixirte und ausgedehnte membranöse Glaskörpertrübungen. Untersuchung des Glaskörpers im umgekehrten Bilde.

Cysticercen in den tieferen Theilen des Auges.

V. Diagnose des Brechzustandes. (Seite 57.)

Hypermetropie. Myopie. Astigmatismus.

VI. Untersuchung des Augenhintergrundes. (Seite 63.)

Untersuchungsmethoden. Pigmentirungsverhältnisse der Choroidea. Choroidalstroma. Intervascularräume. Choroidalepithel.

Retina. Sichtbarkeit der Retinalsubstanz. Spiegel-Reflex der Retina. Macula lutea und fovea centralis retinae. Retinalgefässe. Venenpuls. Arterienpuls. Papille.

Lamina cribrosa. Anatomische Formverschiedenheiten der Papille. Physiologische Excavation. Ophthalmoskopische Erkenntniss der Niveaudifferenzen im Augenhintergrund. Begrenzung der Papille gegen die Sclera. Choroidalring. Scleralstreif.

VII. Veränderungen der Choroidea. (Seite 81.)

Secundaere Atrophie bei Myopie; anatomisches; ophthalmoskopisches. Sclerotico-choroiditis posterior; Staphyloma posticum. Disseminirte Choroidal-Veränderungen; anatomisches; ophthalmoskopisches. Choroiditis mit Pigmentirung der Retina. Choroidal-Exsudate; exsudative Choroiditis mit Infiltration der Retina. Narben der Choroidea. Coloboma choroideae.

VIII. Veränderungen der Retina. (Seite 96.)

Trübung der Retina durch doppelt contourirte Nervenfasern. Hyperaemie der Retina.

Retinitis. Verhältniss des ophthalmoskopischen Befundes zu den Sehstörungen. Entzündliche Gewebstrübung der Retina. Verhalten der Gefässe. Retinitis durch Morb. Brightii; anatomisches; Schwellung der Retina und der Papille; Bindegewebshypertrophie in den inneren und äusseren Schichten (Wucherung der Körnerschichten); Veränderungen der Gefässe; fettige Degeneration; Veränderungen der nervösen Retinal-Elemente; Betheiligung des Glaskörpers und der Choroidea. Ophthalmoskopische Diagnose dieser Veränderungen. Syphilitische und leucaemische Retinitis. Retinitis in der Gegend der macula lutea. Retinalhaemorrhagien.

Pigmentirung der Retina. Anatomisches; Pigment-Entwickelung an den Retinalgefässen. Eindringen von Choroidalpigment in die Retina durch Choroiditis und durch Retinitis. Ophthalmoskopisches.

Netzhautablösung. Faltung und Fluctuiren der abgelösten Retina. Begrenzungslinie. Verhalten der Netzhautgefässe. Färbung der abgelösten Partie; durchsichtige Netzhautablösungen. Rupturen der abgelösten Retina. Circumscripte Netzhautablösung. Intraoculaere Tumoren.

IX. Veränderungen des Sehnerven. (Seite 124.)

Druckexcavation; anatomisches; ophthalmoskopische Diagnose; scharfer Rand der Excavation; Verhalten der Gefässe; Seitenwandung und lamina cribrosa. Druckexcavation bei hochgradiger Myopie. Differentieller Unterschied zwischen der physiologischen und der Druckexcavation.

Atrophie des Sehnerven. Anatomisches. Ursachen. Ophthalmoskopisches.

Neuroretinitis durch Meningitis und durch Gehirntumoren. Anatomisches. Ophthalmoskopisches.

Embolie der arter. centr. retinae. Anatomisches. Ophthalmoskopisches.

I.

Optische Einleitung.

Der reflectirte Strahl liegt mit dem einfallenden Strahl in einer und derselben Ebene.

Der Einfallswinkel ist gleich dem Reflexionswinkel. Lichtstrahlen also, welche parallel auf einem Planspiegel fallen, werden auch wieder parallel reflectirt.

Fig. 1.

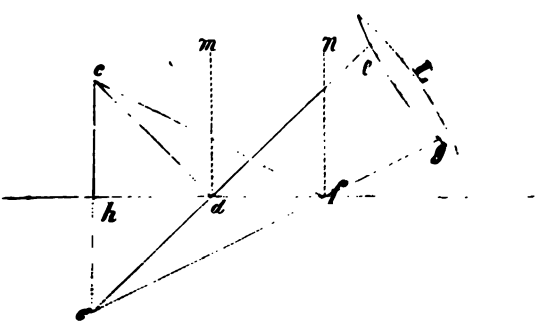

Von den Lichtstrahlen, welche von dem Punkte c ausgehen, fällt ch rechtwinklig auf die Spiegelfläche, wird folglich in sich selbst zurückreflectirt. cd und cf dagegen werden so reflectirt, dass der Winkel cdm gleich ∠ mde und ∠ cfn = ∠ nfg. Verlängern wir nun die reflectirten Strahlen nach rückwärts, so schneiden sie sich in c', welches ebenso weit hinter der Spiegelfläche liegt als c vor derselben.

(weil cfh ≈ c'fh und cdh ≈ c'dh)

Ist die Richtung der Lichtstrahlen die umgekehrte, werden dieselben z. B. durch die Convexlinse L (Fig. 1.) in den convergenten Lichtkegel e c′ g zusammengebrochen, welcher vor seiner Vereinigung die Spiegelfläche in d f trifft, so würde das Lichtbündel seine Vereinigung in c statt in c′ finden.

(Dies ist das dem Coccius'schen Augenspiegel zu Grunde liegende Princip.)

Von den gekrümmten Spiegelflächen betrachten wir hier nur die sphärisch gekrümmten, welche entweder Concav- oder Convexspiegel sind, je nachdem die Spiegelfläche von einem Theil der innern oder äussern Oberfläche einer Kugel gebildet wird. Der Mittelpunkt der Kugel heisst der Krümmungs-Mittelpunkt, die Linien, welche durch den Krümmungs-Mittelpunkt nach der Spiegelfläche gezogen werden, bezeichnet man als Axen, die Linie, welche den Krümmungs-Mittelpunkt mit dem Mittelpunkt der Spiegelfläche verbindet, als Hauptaxe.

Fig. 2.

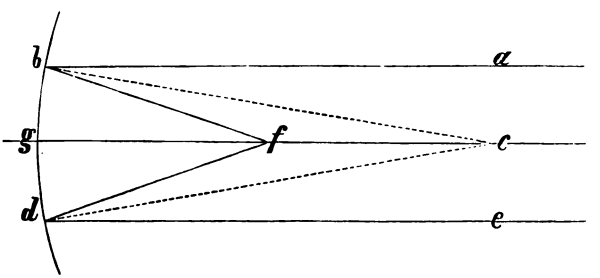

Ist c der Krümmungs-Mittelpunkt (Fig. 2.), so ist für die parallelen, d. h. von einem unendlich weit entfernten Lichtpunkt ausgegangenen Strahlen a b und e d der Radius c b resp. c d das Einfallsloth, folglich ∠ a b c = ∠ c b f; und ∠ e d c = ∠ c d f, das von a und e eingeschlossene Strahlenbündel

wird also nach f zusammengebrochen. Die Entfernung gf, d. h. die Brennweite für parallele Strahlen, heisst die Hauptbrennweite, der Punkt f der Hauptbrennpunkt.

Befindet sich umgekehrt der Lichtpunkt in f, so würde demnach die Spiegelfläche das Licht in parallelen Strahlen reflectiren.

Befindet sich der Lichtpunkt in c (dem Krümmungs Mittelpunkt), so fallen die Lichtstrahlen senkrecht auf die Spiegelfläche, werden also in derselben Richtung wieder zurückreflectirt und kehren daher nach c zurück.

Befindet sich der Lichtpunkt zwischen f und c so muss der Bildpunkt jenseit c liegen, — und umgekehrt.

Fig. 3.

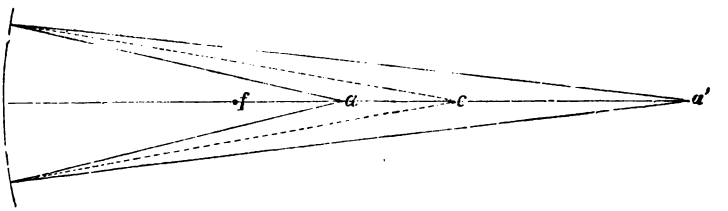

Die von a ausgehenden Lichtstrahlen (Fig. 3.) werden von der Spiegelfläche als ein convergentes Lichtbündel reflectirt, welches seine Vereinigung in a' findet, der Punkt a' verhält sich also wie ein leuchtendes Object und wird deshalb als physisches oder reelles Bild von a bezeichnet. Ist a' der Lichtpunkt, so ist umgekehrt a das reelle Bild.

Befindet sich der Lichtpunkt zwischen f und der Spiegelfläche, so werden die reflectirten Lichtstrahlen so divergiren, als ob sie von einem hinter dem Spiegel gelegenen Punkt ausgegangen wären.

Für die Lichtstrahlen an ist cn (Fig. 4.) das Einfallsloth; das von der Spiegelfläche reflectirte Licht wird also so divergiren, als wenn es von dem hinter den Spiegel gelegenem

Punkte a′ ausgegangen wäre. Im Gegensatz zu den vorhin erwähnten physischen oder reellen Bildern bezeichnet man den Punkt a′ als das virtuelle Bild von a.

Fig. 4.

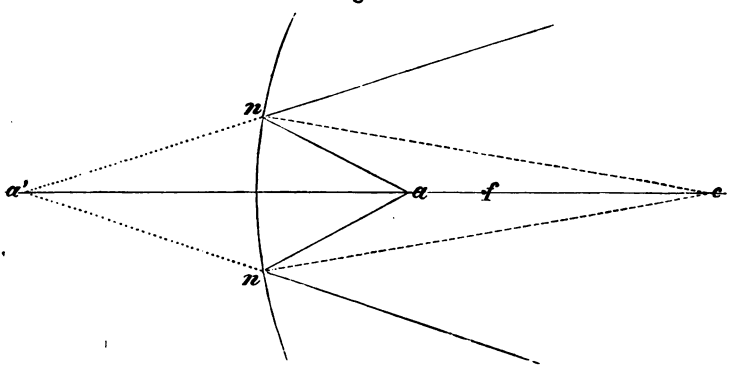

Alle diese Verhältnisse finden ihre genaue Bestimmung durch die Formel $\frac{1}{a} + \frac{1}{\alpha} = \frac{1}{f}$

Die Werthe a, α und f bedeuten Entfernungen, Längenmaasse, welche in irgend einer Maasseinheit (meistens Zoll) ausgedrückt werden. Und zwar bedeutet:

a die Entfernung des Lichtpunktes von der Spiegelfläche,

α die Entfernung des Bildpunktes,

f die Entfernung des Hauptbrennpunktes.

Fig. 5.

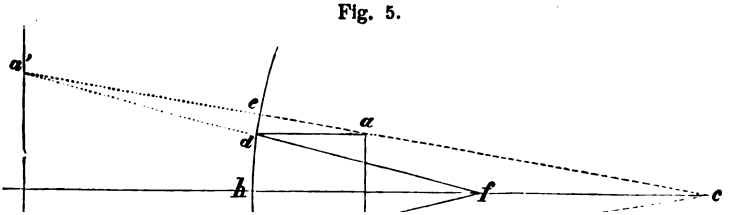

Sind also zwei dieser Werthe gegeben, so ist der dritte mit Hülfe obiger Formel zu berechnen.

Dasselbe wie von einem einzelnen Lichtpunkt, gilt natürlich auch von Objecten, welche sich an einer Concavfläche spiegeln. Befinden sich die Objecte innerhalb der Hauptbrennweite, so liefern sie ein aufrechtes virtuelles vergrössertes Bild.

Das Spiegelbild des Objectes a b (Fig. 5.), welches sich innerhalb der Hauptbrennweite befindet, ergiebt sich aus folgender Construction: Von den von a aus divergirenden Lichtstrahlen wird der Strahl a d, welcher parallel zur Hauptaxe c h auf die Spiegelfläche fällt, nach f (dem Hauptbrennpunkt) reflectirt, während der Strahl a e, welcher die Spiegelfläche in Richtung des Radius c e (also senkrecht) trifft, in sich selbst zurückkehrt. Verlängert man die Strahlen d f und e c nach rückwärts, so schneiden sie sich in a', das von a ausgegangene Licht divergirt also nach seiner Reflexion an der Spiegelfläche so als ob es von a' ausgegangen wäre. Auf dieselbe Weise findet man für b das virtuelle Bild b', a'b' ist also das vom Spiegel reflectirte virtuelle vergrösserte Bild von a b.

Fig. 6.

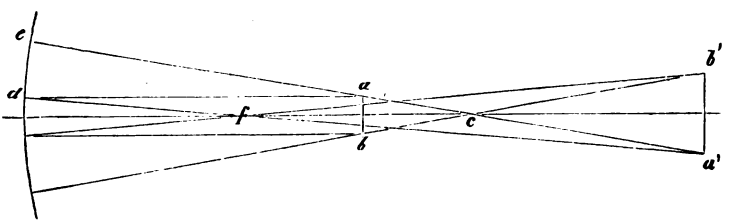

Befindet sich der Gegenstand a b (Fig. 6.) jenseits des Hauptbrennpunktes f, so wird von dem von a aus divergirenden Licht der Strahl a d, welcher parallel zur Axe auf die Spiegelfläche fällt, nach f reflectirt werden, der Strahl a e,

welcher senkrecht auf die Spiegelfläche fällt, dagegen in sich selbst zurückkehren.

Die Strahlen ea und df schneiden sich aber in a', dem physischen oder reellen Bilde von a. Auf dieselbe Weise erhält man für b das reelle Bild b', folglich ist a'b' das reelle umgekehrte Bild für ab. Wäre a'b' das Object, so würde natürlich ab das Bild sein; Objecte also, welche sich jenseits des Krümmungs-Mittelpunktes befinden, geben reelle umgekehrte verkleinerte Bilder; Objecte, welche sich zwischen Hauptbrennpunkt und Krümmungs-Mittelpunkt befinden, reelle umgekehrte vergrösserte Bilder.

Für Convexspiegel gelten dieselben Formeln wie für Concavspiegel, nur ist hier der Werth $\frac{1}{f}$ (da Krümmungs-Mittelpunkt und Hauptbrennpunkt hinter der Spiegelfläche liegen) negativ zu nehmen, also

$$\frac{1}{a} + \frac{1}{\alpha} = -\frac{1}{f}$$

Fig. 7.

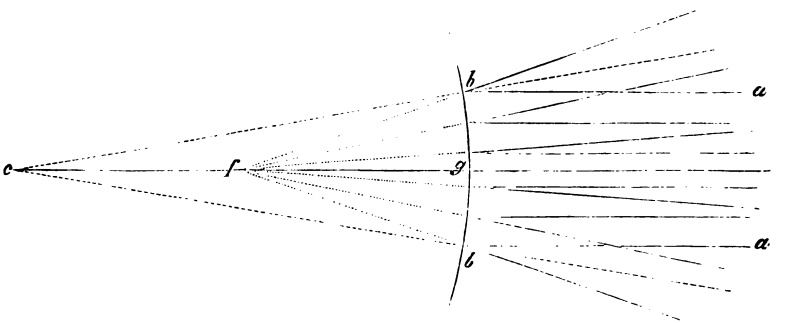

Für die der Hauptaxe cg (Fig. 7.) parallelen Lichtstrahlen ab ist die Verlängerung des Radius cb das Einfallsloth, das Licht wird also so reflectirt, als wenn es von dem hinter der

Spiegelfläche gelegenen Punkt f dem Hauptbrennpunkt ausgegangen wäre.

Befindet sich der leuchtende Punkt in einer geringeren Entfernung, so befindet sich auch der virtuelle Bildpunkt näher an der Spiegelfläche als die Hauptbrennweite.

Dieselben Gesetze wie für sphärische Spiegel, gelten nun auch für sphärische Gläser, d. h. für Gläser deren Flächen Kugelabschnitte sind.

Die gerade Linie, welche durch die Krümmungs-Mittelpunkte und durch die Mitte des Glases (den optischen Mittelpunkt) geht, heisst die Hauptaxe, die anderen geraden Linien, welche durch den optischen Mittelpunkt gehen, heissen Nebenaxen.

Parallele Strahlen werden von einem Convexglase der Art abgelenkt, dass sie hinter demselben wieder in einem Lichtpunkt vereinigt werden, von einem Concavglase dagegen so zerstreut, als ob sie von einem vor demselben gelegenen Punkte ausgegangen wären. Die Entfernung, in welcher dieser reelle oder virtuelle Punkt sich befindet, ist die Hauptbrennweite. (Als unendlich kann jede Entfernung angesehen werden, welche sehr gross ist, im Vergleich zur Brennweite.)

Fig. 8.

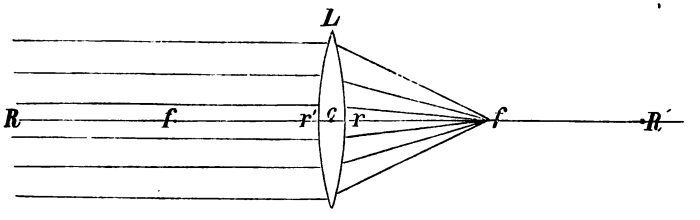

Die Brennweite ist abhängig 1) vom Krümmungsradius der spärischen Flächen und 2) vom Brechungsexponent des Glases.

Für das Convexglas L (Fig. 8.) sind Rr und R′r′ die Krümmungsradien, c der optische Mittelpunkt, Rc die Hauptaxe, f der Hauptbrennpunkt, in welchem die der Hauptaxe parallelen Strahlen ihre Vereinigung finden.

Umgekehrt also müssen Strahlen, welche von f ausgehen, nach dem Durchgang durch das Convexglas parallel sein. —

Ebenso verhält es sich für alle durch c gelegten Nebenaxen.

Das Gesetz der conjugirten Brennweiten wird für sphärische Gläser durch dieselbe Formel, welche wir bereits bei den Concavspiegeln kennen gelernt haben, ausgedrückt, nämlich $\frac{1}{a} + \frac{1}{\alpha} = \frac{1}{f}$

Auch hier bedeutet:
a die Entfernung des Lichtpunktes von der Linse,
α die Entfernung des Bildpunktes,
f die Brennweite für paralleles Licht.

Fig. 9.

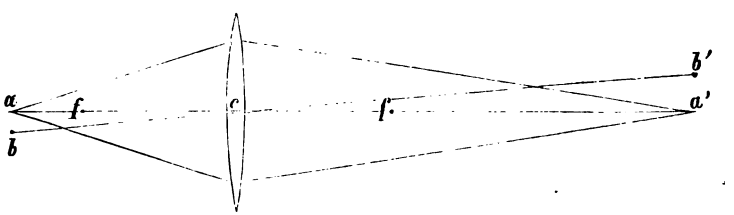

Hat z. B. das Convexglas (Fig. 9.) 20″ Brennweite und befindet sich der Lichtpunkt a in 30″ Entfernung, so muss der Bildpunkt a′ in einer Entfernung von 60″ liegen, denn wir haben die Entfernung a = 30
die Hauptbrennweite f = 20

folglich $\frac{1}{a} + \frac{1}{\alpha} = \frac{1}{f}$

$$\frac{1}{30} + \frac{1}{\alpha} = \frac{1}{20}$$

$$\frac{1}{\alpha} = \frac{1}{20} - \frac{1}{30} = \frac{1}{60}$$

d. h. die Entfernung $ca' = \alpha = 60''$.

Befindet sich in b ein zweiter ebenso weit entfernter Lichtpunkt, so wird dessen Bild jedenfalls auf der Nebenaxe bc liegen müssen und zwar in derselben Entfernung. a'b' ist also das vergrösserte umgekehrte Bild von ab. Wäre a'b' der leuchtende Gegenstand, so würde natürlich ab das umgekehrte verkleinerte Bild sein. Solche Bilder kommen also durch eine wirkliche Kreuzung der Lichtstrahlen zu Stande und lassen sich daher auf einem Blatt Papier oder einem mattgeschliffenem Glas auffangen.

Fig. 10.

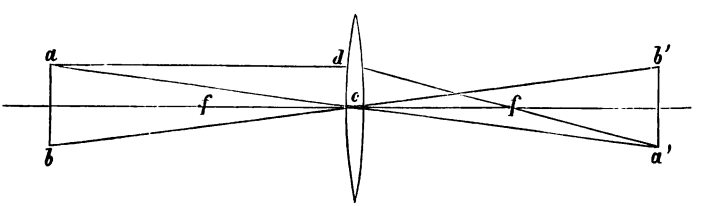

Man kann den Ort des Bildes (wenn die Grössen a und f gegeben sind) auch durch Construction finden. (Fig. 10.) Das Bild des Punktes a muss jedenfalls auf der Nebenaxe ac zu Stande kommen; der Strahl ad, welcher parallel zur Hauptaxe auf die Linse fällt, wird nach dem Hauptbrennpunkt f abgelenkt und schneidet die Linie ac in a', a' ist also der Bildpunkt für a, auf dieselbe Weise findet man den Bildpunkt von b in b' (ab und a'b' sind hier gleich gross, was allemal der Fall sein muss wenn $a = 2f$).

Ist $a = f$, so wird $\alpha = \infty$, d. h. befindet sich der

Lichtpunkt im Brennpunkt der Linse, so sind die Lichtstrahlen nach dem Durchgang durch das Convexglas parallel.

Ist a kleiner als f, so erhält man für α einen negativen Werth, d. h. liegt der Lichtpunkt innerhalb der Brennweite der Linse, so kommt kein reelles, sondern ein virtuelles vergrössertes Bild zu Stande.

Fig. 11.

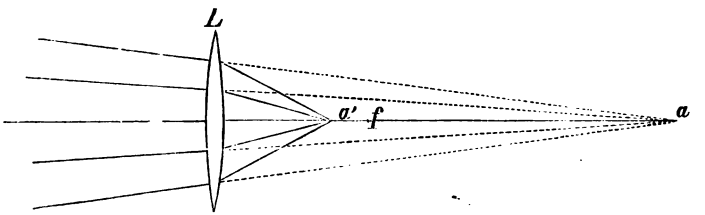

Befindet sich (Fig. 11.) also ein Lichtpunkt a' oder ein Object in einer Entfernung von 15″ vor einer Linse deren Brennweite 20″ beträgt, so ergiebt sich aus

$$\frac{1}{a} + \frac{1}{\alpha} = \frac{1}{f}$$

$$\frac{1}{15} + \frac{1}{\alpha} = \frac{1}{20}$$

$$\frac{1}{\alpha} = \frac{1}{20} - \frac{1}{15} = -\frac{1}{60}$$

Umgekehrt also fallen Lichtstrahlen, z. B. nach Reflexion in einem Hohlspiegel oder nach vorherigem Durchgang durch ein Convexglas, so convergent auf die Linse L (von $\frac{1}{20}$), dass sie sich 60″ hinter ihr in a schneiden würden, so wird die Convenz derartig vermehrt, dass die Kreuzung der Lichtstrahlen schon in a' zu Stande kommt.

Durch Construction findet man den Ort des virtuellen Bildes folgendermaassen:

Das Bild von a (Fig. 12.) muss jedenfalls auf der Nebenaxe a c liegen, der Strahl a d, welcher der Hauptaxse parallel ist, wird so gebrochen, dass er durch den Brennpunkt f geht, die Strahlen c a und f d rückwärts verlängert schneiden sich aber in a′ und diess ist demnach das virtuelle Bild für a.

Fig. 12.

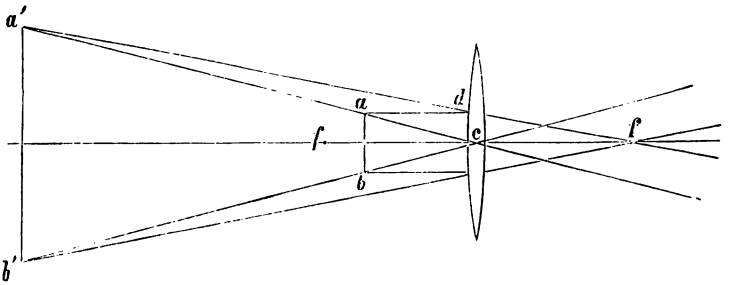

Auf dieselbe Weise erhält man für b das virtuelle Bild b′. a′b′ ist demnach das virtuelle vergrösserte Bild von a b. Folglich: wenn Lichtstrahlen (z. B. nach Reflexion in einem Hohlspiegel oder nach vorgängiger Brechung in einem Convexglas) derartig convergent auf ein Convexglas auffallen, dass sie das Bild a′b′ entwerfen würden, so wird die Convergenz der Art vermehrt, dass statt dessen das kleinere Bild a b zu Stande kommt.

Dieselben Gesetze wiederholen sich bei Concavgläsern. Parallele Lichtstrahlen, welche auf ein Concavglas auffallen, werden nach dem Durchgang durch dasselbe so divergiren, als ob sie von f (Fig. 13.) dem negativen Brennpunkt ausgegangen wären. Und umgekehrt Lichtstrahlen, welche nach dem Brennpunkt des Concavglases convergiren, werden nach dem Durchgang durch dasselbe parallel sein.

Concavgläser liefern also von weit entfernten Gegenständen aufrechte virtuelle verkleinerte Bilder, welche sich im negativen Brennpunkt des Concavglases befinden, d. h. das Licht divergirt nach dem Durchgang durch das Concavglas so, als ob es von einem im Brennpunkt gelegenen Gegenstand ausgegangen wäre. Die virtuellen verkleinerten Bilder näherer Objecte (deren Entfernung nicht unendlich gesetzt werden darf) befinden sich immer näher am Concavglas als die Hauptbrennweite.

Fig. 13.

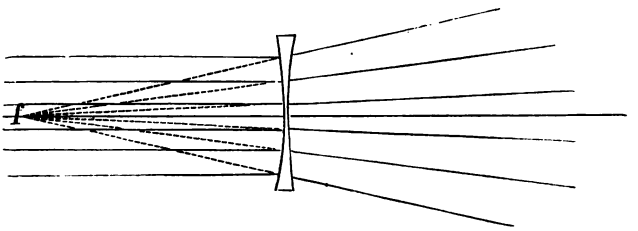

Alle hierher gehörigen Fälle finden ihren Ausdruck durch dieselbe Formel, welche auch für Convexspiegel gilt, wobei also f negativ zu nehmen ist: $\frac{1}{a} + \frac{1}{\alpha} = -\frac{1}{f}$

Befindet sich z. B. ein Lichtpunkt 60″ entfernt von einem Concavglas von 30″ negativer Brennweite, so wird nach dem Durchgang durch dasselbe das Licht so divergiren, als ob es von einem 20″ entfernten Punkte ausgangen wäre.

$$\frac{1}{a} + \frac{1}{\alpha} = -\frac{1}{f}$$

$$\frac{1}{60} + \frac{1}{\alpha} = -\frac{1}{30}$$

$$\frac{1}{\alpha} = -\frac{1}{30} - \frac{1}{60} = -\frac{1}{20}$$

Umgekehrt also wenn auf ein Concavglas von 30″ Brenn-

weite Lichtstrahlen so convergent auffallen, dass sie sich 20″ hinter demselben schneiden würden, so werden sie nach dem Durchgang durch das Concavglas ihre Vereinigung erst in 60″ finden.

Wir müssen hier natürlich den eben gefundenen Werth $-\frac{1}{20}$ auch wieder negativ in Rechnung setzen, und erhalten daher $-\frac{1}{20}+\frac{1}{\alpha}=-\frac{1}{30}$

$$\frac{1}{\alpha}=\frac{1}{20}-\frac{1}{30}=\frac{1}{60}$$

In letzterem Falle convergirte das Licht nach einem innerhalb der Brennweite gelegenem Punkte, und das Licht blieb daher convergent. Convergirt das Licht nach dem Brennpunkt, so wird es parallel, convergirt es nach einem jenseits der Brennweite gelegenem Punkte, so wird es nach der Brechung im Concavglas so divergiren, als ob es von einem vor demselben befindlichen Punkte ausgegangen wäre.

Beträgt z. B. die Brennweite des Concavglases 20″ und das auffallende Lichtbündel convergirt der Art, dass es in a (Fig. 14.)

Fig. 14.

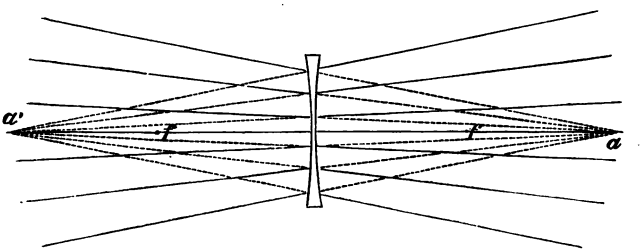

40″ hinter dem Concavglas seine Vereinigung finden würde, so wird das aus dem Concavglas austretende Lichtbündel

so divergiren, als ob es von a', einem 40″ vor dem Concavglas gelegenem Punkte ausgegangen wäre.

Auch hier ist wie in voriger Rechnung die Entfernung des Convergenzpunktes der Lichtstrahlen vom Concavglas negativ in Rechnung zu stellen, also $-\frac{1}{40}+\frac{1}{\alpha}=-\frac{1}{20}$

$$\frac{1}{\alpha}=\frac{1}{40}-\frac{1}{20}=-\frac{1}{40}$$

II.

Autophthalmoskopie.

Die optischen Gesetze, mit welchen wir uns bisher beschäftigt haben, finden ihre Anwendung wie bei allen optischen Apparaten so auch beim Auge. Für gewöhnlich vergleicht man das Auge mit einer Camera abscura, weil durch die brechenden Medien des Auges auf der Retina das Bild der Aussenwelt entworfen wird, gerade so gut können wir aber auch umgekehrt den gesammten Augenhintergrund als ein Object betrachten, von welchem die brechenden Medien des Auges nothwendiger Weise entweder ein virtuelles oder ein reelles Bild entwerfen müssen. Beleuchtet, also auch lichtreflectirend ist nun aber der Augenhintergrund immer sobald wir uns überhaupt nicht im Dunkeln befinden.

Wenn also die brechenden Medien des Auges immer und in jedem Augenblick nothwendiger Weise ein Bild des Augenhintergrundes entwerfen müssen, warum sehen wir dieses Bild nicht? Die Beantwortung dieser Frage ergiebt sich am leichtesten, wenn wir vorläufig nur den Gang der von einem Lichtpunkt ausgehenden Strahlen betrachten. Ist der optische Bau des Auges der Art, dass der Augenhintergrund sich gerade in der Brennweite des dioptrischen Appa-

rates befindet, so wird ein in unendlicher Entfernung befindlicher Lichtpunkt sein Bild auf dem Augenhintergrund entwerfen. (s. Fig. 8.) Dieser Punkt des Augenhintergrundes verhält sich nun als leuchtendes Object, von dem aus das Licht nach allen Seiten divergirt. Durch die Pupillaröffnung gelangen eine Anzahl dieser Lichtstrahlen nach aussen, welche nun (da der erleuchtete Punkt des Augenhintergrundes in der Brennweite des dioptrischen Apparates lag) als parallele Strahlen weitergehen, d. h. sie kehren wieder nach dem Lichtpunkt zurück, von welchem sie ausgegangen waren. Wir würden also den Augenhintergrund erleuchtet sehen, d. h. die Pupille würde uns hell statt dunkel erscheinen, wenn wir im Stande wären das vom Augenhintergrund reflectirte Licht mit unserm eigenen Auge aufzufangen; so ohne weiteres geht das aber nicht, denn wollten wir z. B. um die Beobachtung an uns selbst zu machen, das aus dem Auge austretende Lichtbündel vermittelst eines Spiegels in unser Auge zurückreflectiren, so würde die Rückseite des Spiegels das in Richtung unserer Sehaxe auffallende Licht abfangen, in dieser Richtung kann dann auch kein Licht aus dem Auge austreten und das Spiegelbild unserer Pupille muss folglich schwarz erscheinen, wenn auch seitlich noch so viel Licht in unser Auge einfällt; denn alles seitlich einfallende Licht wird auch wieder in derselben Richtung aus dem Auge austreten müssen.

Dennoch können wir, was zuerst von Coccius nachgewiesen wurde, Veranstaltungen der Art treffen, dass das von unsern eigenen Augenhintergrund reflektirte Licht wieder in das Auge zurückreflectit wird und wir sogar im Stande sind, die feineren Details der erleuchteten Stelle unseres Augenhintergrundes zu erkennen; d. h. wir können unser eignes Auge ophthalmoscopisch untersuchen.

Ist das Auge (Fig. 15.) auf paralleles Licht eingestellt, m n

die Richtung der Sehaxe, L der Ort einer Lichtquelle, so wird das von derselben ausgehende Licht seine Vereinigung auf der durch den Knotenpunkt gelegten Linie LK, aber nicht auf der Retina, sondern erst hinter den Augenhintergrund finden; auf letzterem kommt also kein Bild von L, sondern ein Zerstreuungskreis (11) zu Stande, von dem aus, wie von einem selbstleuchtendem Körper das Licht nach allen Seiten hin zerstreut wird.

Fig. 15.

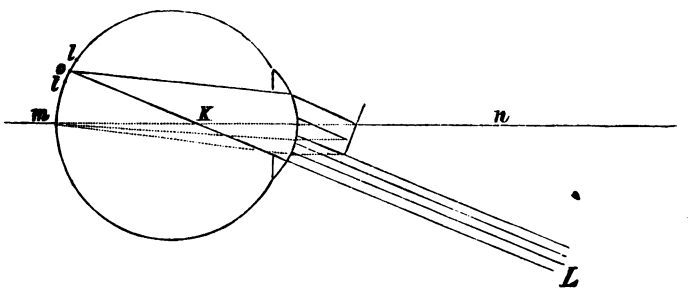

Betrachten wir jetzt nur das vom Mittelpunkt (o) dieses Erleuchtungsfeldes ausgehende Licht, so muss der Theil desselben, welcher durch das Pupillargebiet nach aussen gelangt, dort als paralleles Licht in Richtung der Axe KL weitergehen. Bringen wir nun vor einen Theil der Pupille einen Spiegel, so wird nur noch durch den frei bleibenden Theil des Pupillargebietes Licht in das Auge gelangen aber immer noch genug um den Augenhintergrund bei o genügend zu erleuchten; da nun das von hier aus diffus zerstreute Licht, welches durch das ganze Pupillargebiet nach aussen tritt wegen der Einstellung des Auges auf paralleles Licht in parallelen Strahlen auf die Spiegelfläche fällt, so müssen auch die von der Spiegelfläche reflectirten Strahlen parallel sein, und da das Auge unserer Voraussetzung nach auf pa-

ralleleles Licht eingestellt war, so kommt es nur auf die richtige Haltung des Spiegels an um auf der macula lutea das Bild des Punktes o zu entwerfen. In Figur 15. sind die in das Auge zurückreflectirten Lichtstrahlen durch punktirte Linien angedeutet.

Wir benutzen also die eine Hälfte des Pupillargebiets ausschliesslich zur Beleuchtung, die andere Hälfte ausschliesslich zur Production des Spiegelbildes, und deshalb ist es rathsam die Pupille leicht zu erweitern (mit einer schwachen Lösung von Extr. Belladonnae oder Hyoscyami oder einer sehr verdünnten Atropin-Solution.)

Als reflectirende Fläche wirkt natürlich immer nur ein kleiner Theil des vor das Auge gehaltenen Spiegel-Randes, welcher deshalb besonders fehlerfrei sein muss. Am zweckmässigsten benutzt man dazu einen in der Mitte durchbohrten Planspiegel z. B. den des Coccius'schen Ophthalmoscopes.

Die Spiegelfläche wird dicht vor das Auge gehalten, so dass der eine Theil des Pupillargebietes der centralen Durchbohrung des Spiegels, der andere Theil der Spiegelfläche gegenüber liegt. Von einer seitlich befindlichen Lampenflamme gelangt Licht in das Auge, während die Sehaxe dicht neben der centralen Durchbohrung die Spiegelfläche schneidet. Man findet dabei zunächst an einer (je nach der Haltung des Spiegels verschiedenen) Stelle einen kleinen röthlichen Reflex, das vom Augenhintergrund reflectirte Licht, und kann die Details dieses Spiegelbildes des Augenhintergrundes z. B. einzelne Netzhautgefässe, deutlich erkennen; durch Bewegungen des Spiegels und kleine Aenderungen in der Sehaxen-Richtung kann man auf diese Weise einen grossen Theil seines eignen Augenhintergrundes untersuchen, und den Netzhautgefässen folgend auch seinen eignen Sehnerven zu Gesicht bekommen. Die am Coccius'schen

Augenspiegel befindliche Beleuchtungslinse wird hierbei am zweckmässigsten so gestellt, dass sie sich hinter dem Spiegel zwischen diesem und der Lampe befindet.

(Zur Erleichterung dieser Untersuchung hat Coccius noch ein eignes kleines Instrument (das Autophthalmoscop) angegeben, welches aus einem etwa 2″ langen und 1′ breiten Cylinder besteht, an dessen vorderen Ende ein durchbohrter Planspiegel, an dessen hinterem Ende ein Convexglas von etwa 3′ Brennweite angebracht ist; letzteres ist durch ein Diaphragma mit excentrisch gelegener etwa ¼″ weiter Durchbohrung gedeckt. Der Apparat bietet den Vortheil, dass das Spiegelbild dabei immer auf dunklen Hintergrund erscheint.)

Die Voraussetzung, von welcher wir bei der Erklärung dieses Versuches ausgingen, war die, dass das Auge auf paralleles Licht eingestellt war, und deshalb das vom Augenhintergrund diffus reflectirte Licht, in parallelen Strahlen aus dem Pupillargebiet nach Aussen gelangte, also auch wieder ebenso ins Auge zurückreflectirt wurde.

Die Verhältnisse gestalten sich etwas anders wenn das Auge nicht emmetropisch ist, d. h. wenn die Retina sich nicht in der Brennweite der brechenden Medien des Auges befindet. Befindet sich die Retina hinter der Brennweite der brechenden Medien, ist das Auge also myopisch, so ist das vom Augenhintergrund diffus reflectirte Licht bei seinem Austritt aus dem Auge nicht parallel, sondern für jeden Punkt des Augenhintergrundes wird in einer durch den optischen Bau des Auges bedingten Entfernung ein Bildpunkt entworfen werden. (Siehe Fig. 9.)

Es entsteht also vor dem Auge ein umgekehrtes reelles Bild des Augenhintergrundes, welches dem Auge um so näher liegt je weiter sich die Retina hinter der Brennweite der brechenden Medien befindet.

Das vom erleuchteten Theile des Augenhintergrundes diffus reflectirte und durch das Pupillargebiet nach aussen tretende Licht, fällt dann also in convergenten Strahlenbündeln auf den Spiegel, wird natürlich ebenso wieder zurückgeworfen, und muss daher weit vor der Retina seine Vereinigung finden; deutliche Netzhautbilder können dabei also nicht zu Stande kommen. Doch können wir auch in diesem Fall eine optische Correction anbringen, welche es auch dem Myopen möglich macht, seinen eignen Augenhintergrund ophthalmoscopisch zu untersuchen.

Nehmen wir an, die Retina befände sich so weit hinter der Brennweite der brechenden Medien, dass in 8″ Entfernung vom Auge das umgekehrte Bild des Augenhintergrundes entworfen wird; befindet sich nun die Spiegelfläche so nahe am Auge, dass wir die Entfernung zwischen Cornea und Spiegel vernachlässigen dürfen, convergirt also das aus dem Auge austretende Licht nach einem 8″ vom Auge (oder vom Spiegel) entfernten Punkt, so wird, wenn wir ein Concavglas von 8″ negativer Brennweite auf den Spiegel legen, das Licht in parallelen Strahlen auf die Spiegelfläche auffallen (siehe Fig. 13.) und wird zunächst auch als paralleles Licht wieder zurückgeworfen. Nun aber muss es wiederum durch das Concavglas hindurchgehen und erfährt dabei eine abermalige Ablenkung, so dass es endlich so divergent auf die Cornea auffällt, als ob es von einem 8″ entfernten Objecte ausgegangen wäre. Die Voraussetzungen für das Zustandekommen eines deutlichen Retinalbildes bei der autophthalmoscopischen Untersuchung sind also erfüllt, wenn der Myop dasjenige Concavglas, welches seine Myopie corrigirt, d. h. mit welchem er deutlich in die Entfernung sieht, auf den Spiegel legt.

Liegt die Retina vor der Brennweite des dioptrischen Apparates, ist also die der Myopie entgegengesetzte Re-

fractionsanomalie, Hypermetropie, vorhanden, so muss entweder durch Anspannung der Accommodation oder durch Verbindung des Spiegels mit einem Convexglas dafür gesorgt werden, dass das vom Augenhintergrunde ausgehende Licht in parallelen Strahlen auf die Spiegelfläche fällt.

III.

Opthalmoskopische Untersuchungsmethoden.

Wir haben uns bei der Untersuchung des eignen Augenhintergrundes etwas aufgehalten, theils weil diess eine sehr zu empfehlende Uebung in der Anwendung des Augenspiegels ist, theils weil wir hierbei Gelegenheit fanden, sofort einige der wichtigsten Grundsätze der Augenspiegeluntersuchung einzuführen. Wir wollen jetzt zu einer genaueren Besprechung übergehen.

Die Hauptsache für die ophthalmoscopische Beleuchtung ist immer die, dass das Licht in Richtung unserer Sehaxe in das untersuchte Auge hineinfalle, denn nur dann kann in derselben Richtung Licht aus dem untersuchten Auge austreten.

Wenn wir bei gewöhnlichen Beleuchtungsverhältnissen ein Auge betrachten, so wird stets durch unsern eignen Kopf verhindert, dass in Richtung unserer Sehaxe eine hinreichende Lichtmenge in das untersuchte Auge gelange, folglich kann auch in dieser Richtung kein Licht aus demselben austreten, und das ist der eigentliche Grund für die normale Schwärze der Pupille. Die Pupille durch das vom Augenhintergrunde reflectirte Licht erleuchtet zu sehen,

gelingt (abgesehen von der ophthalmoscopischen Beleuchtung) nur, wenn dicht an der Sehlinse des Beobachters vorbei Licht in das untersuchte Auge gelangt, während gleichzeitig letzteres nicht auf die Entfernung der Lichtquelle eingestellt sein darf. Es entsteht dann auf dem Augenhintergrund ein erleuchteter Zerstreuungskreis, und von einem Theil der so erleuchteten Stelle aus kann Licht in unser Auge gelangen. Diese Methode die Pupille leuchten zu lassen, wurde zuerst von Brücke angegeben und auf demselben Princip beruht die Untersuchung des eignen Augenhintergrundes nach Coccius.

Wäre die frühere Vorstellung, welche die normale Schwärze der Pupille aus der Lichtabsorption durch das Choroidalpigment zu erklären suchte, richtig, so wäre auch die Augenspiegeluntersuchung nicht möglich. Aber gerade die Thatsache, welche man früher zur Bestätigung jener Ansicht anführte, das Leuchten der Pupille albinotischer Individuen, ist wie zuerst von Donders nachgewiesen wurde anders zu erklären. Nicht etwa darin dass von dem durch die Pupille eintretendem Lichte wegen der Pigmentlosigkeit des Augenhintergrundes mehr reflectirt würde, liegt die Ursache des Leuchtens der Pupille; denn bedeckt man das Auge mittelst eines Schirmes, welcher eine Oeffnung von der Grösse der Pupille besitzt, so erscheint die Pupille ebenso schwarz wie in normal pigmentirten Augen. Die Ursache des Pupillen-Leuchtens der Albinos liegt also darin, dass durch die stark durchscheinenden Membranen der Augen, besonders durch die Iris eine grosse Lichtmenge diffus über den Augenhintergrund zerstreut wird.

Unter pathologischen Verhältnissen kann es geschehen, dass lichtreflectirende Körper z. B. Tumoren, welche sich im Auge entwickeln, oder auch Glaskörpertrübungen, Netzhautablösungen etc., welche nahe an der hinteren Fläche der Linse liegen, zumal bei weiter Pupille, durch seit-

lich auffallendes Licht so erleuchtet werden, dass sie nach allen Richtungen, also auch in Richtung unserer Sehaxe Licht reflectiren. Wodurch dann die Pupille einen farbigen Schimmer erhält, (früher als amaurotisches Katzenauge bezeichnet).

Die erste Aufgabe also, welche der Augenspiegel zu erfüllen hat, ist die, in Richtung unserer Sehachse Licht in das zu untersuchende Auge gelangen zu lassen. Dazu ge-

Fig. 16.

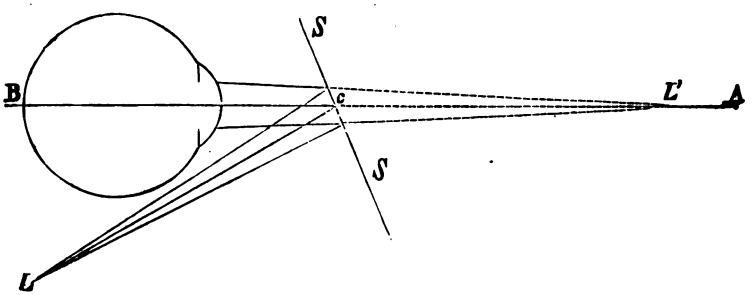

nügt in der That jedes durchsichtige Spiegelglas. In Fig. 16. ist AB die Richtung unserer Sehaxe, L ein seitlich neben dem zu untersuchendem Auge befindlicher Lichtpunkt, und S ein spiegelndes durchtichtiges Planglas; dann wird, wenn S auf der Halbirungslinie des Winkels LcB senkrecht steht, das von L ausgehende Licht nach seiner Spiegelung so divergiren, als ob es von L′ ausgegangen wäre. (s. Fig. 1.) Das in Richtung unserer Augenachse, der Linie AB, ins Auge fallende Licht wird also, nachdem es von dem beleuchteten Theil des Augenhintergrundes diffus reflectirt worden ist, auch wieder in Richtung unserer Augenaxe aus dem Pupillargebiet austreten, und kann daher von einem hinter der Spiegelfläche bei c befindlichem Auge aufgefangen werden. Diess ist das Princip, nach welchem Helmholtz den ersten Augenspiegel construirte. Um die Beleuchtung

etwas zu verstärken, benutzte Helmholtz statt eines einfachen Planglases mehrere über einander liegende Gläser.

Bedeutend intensiver wird die Beleuchtung, wenn man einen foliirten Spiegel mit centraler Oeffnung, oder einen Metallspiegel anwendet.

Eine fernere bedeutende Steigerung der Beleuchtung lässt sich erzielen, wenn man, was von Ruete zuerst eingeführt wurde, einen Concavspiegel benutzt, oder wenn man nach Coccius einen Planspiegel mit einem Convexglas verbindet. Der Hauptvorzug dieses Instrumentes besteht darin, dass man das Convexglas nach Belieben wechseln und damit dem Spiegel jede gewünschte Brennweite geben, und ihn auch ebenso gut als Planspiegel benutzen kann.

Auch das Princip der totalen Reflexion des Lichtes in Prismen hat man, wiewohl ohne besonderen Vortheil, für die ophthalmoscopische Beleuchtung zu verwerthen gesucht.

Bei Weitem wichtiger als die Beleuchtung ist die eigentliche Aufgabe der Augenspiegeluntersuchung: den Augenhintergrund zu sehen, d. h. das vom Augenhintergrund reflectirte und durch die Pupille nach aussen tretende Licht in unserm eignem Auge zu einem deutlichem Retinabild zu vereinigen.

Ist (Fig. 17.) vermittelst des durchbohrten Spiegels S, ein Theil des Augenhintergrundes von A ophthalmoscopisch beleuchtet und also Licht reflectirend, so hängt das Verhalten des aus der Pupille austretenden Lichtes davon ab, ob der Augenhintergrund sich in der Hauptbrennweite der brechenden Medien oder vor oder hinter derselben befindet. Ist ersteres der Fall, ist das Auge A also emmetropisch, so muss das vom Augenhintergrund reflectirte Licht nach seinem Austritt aus der Pupille in parallelen Strahlen weitergehen. (Siehe Fig. 8 und 15.) Der Punkt o liefert z. B. das in Fig. 17. gezeichnete parallele Strahlen-

bündel. Ist nun das Auge B so accommodirt, dass Lichtstrahlen, welche parallel auf seine Cornea fallen, auf der Retina in einen Lichtpunkt vereinigt werden, so wird das von dem Punkt o (des Auges A) ausgegangene Licht auf der Retina des Auges B einen scharfen Bildpunkt liefern.

Fig. 17.

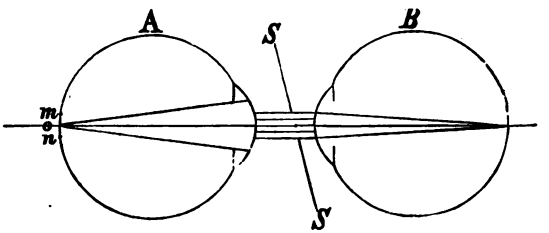

Um den über o gelegenen Punkt m zu fixiren, muss die Sehaxe des Auges B nach oben, um den Punkt n zu fixiren, nach unten gerichtet werden. Wir sehen also in diesem Fall das von den brechenden Medien des Auges A entworfene aufrechte virtuelle Bild des Augenhintergrundes, d. h. wir sehen den Augenhintergrund durch die brechenden Medien wie durch eine Lupe. Daraus ergiebt sich, dass wie bei jeder Lupe die Grösse des Gesichtsfeldes, welches wir auf einmal übersehen können, abhängt von der Grösse der Oeffnung der Lupe (eventuell von der Weite des Diaphragma) und von der Entfernung derselben von unserm Auge. Bei möglichster Annäherung des Diaphragma an unser Auge, wird das Gesichtsfeld höchstens so gross wie dieses.

Für die Untersuchung des Augenhintergrundes im aufrechtem Bilde ergiebt sich daraus, dass auch bei möglichster Annäherung des untersuchten und untersuchenden Auges, das auf einmal zu übersehende Gesichtsfeld immer noch etwas kleiner ausfällt als die Pupille des untersuchten Auges.

Augen mit engen Pupillen sind also etwas schwieriger zu untersuchen als solche mit weiten, um so mehr ist aber in solchen Fällen eine möglichste Annäherung an das untersuchte Auge anzurathen; gewöhnlich liegt hierin für den Anfänger in der Ophthalmoscopie eine Schwierigkeit; die starke Annäherung führt meist unwillkührlich zu einer Accommodationsanspannung und damit geht sofort die wesentlichste Bedingung für das deutliche Sehen des Augenhintergrundes verloren, welche hier ja eben darin bestand, dass das untersuchende Auge auf paralleles Licht eingestellt sein musste. Ein emmetropischer Beobachter muss also lernen im aufrechten Bilde ohne alle Accommodationsanspannung zu untersuchen, und gerade aus diesem Grunde ist die Untersuchung des eignen Augenhintergrundes, welche dieselbe Anforderung stellt, eine sehr zu empfehlende Uebung.

Liegt der Augenhintergrund vor der Hauptbrennweite der brechenden Medien, d. h. ist das Auge hypermetropisch, so wird parallel auf die Cornea fallendes Licht erst hinter der Retina seine Vereinigung finden, und es werden, um für weit entfernte Objecte deutliche Retinalbilder zu gewinnen, Convexgläser nothwendig sein, so dass also die Lichtstrahlen schon mit einer gewissen Convergenz auf die Cornea fallen. Folglich wird auch das von einem Punkte des beleuchteten Augenhintergrundes nach aussen tretende Licht nicht in parallelen Strahlen, sondern so divergent aus dem Auge austreten, als ob es von einem hinter dem Auge gelegenem (virtuellen) Lichtpunkt ausgegangen wäre. (s. Fig. 11 u. 12.) Je weiter die Retina vor der Brennweite der brechenden Medien liegt, um so näher wird dieser virtuelle Bildpunkt dem Auge liegen, um so stärker wird die Divergenz des aus dem Pupillargebiet austretenden Lichtes sein. Ist also z. B. der Refractionszustand des Auges so beschaffen, dass bei völliger Erschlaffung der Accommodation, mit einem Convexglas von

12″ Brennweite deutlich in die Ferne gesehen wird, so werden die von einem entfernten Lichtpunkt ausgegangenen Strahlen nach ihrem Durchgang durch das Convexglas so convergent auf die Cornea gelangen, dass sie sich (wenn wir die Entfernung zwischen Convexglas und Cornea vernachlässigen) 12″ hinter derselben scheiden würden.

Umgekehrt also muss in diesem Fall, das von einem Punkte des Augenhintergrundes ausgegangene Licht, nach seinem Durchgang durch die brechenden Medien des Auges so divergiren, als ob es von einem 12″ hinter der Cornea gelegenem Punkte ausgegangen wäre, d. h. die brechenden Medien des Auges entwerfen in diesem Falle ein aufrechtes virtuelles Bild des Augenhintergrundes, dessen (scheinbarer) Ort sich 12″ hinter dem Auge befindet. Auf diese Entfernung also muss sich das untersuchende Auge accommodiren.

Ein virtuelles aufrechtes Bild ist um so kleiner je näher es dem Convexglase liegt von welchem es entworfen wird; je weiter also der Augenhintergrund vor der Hauptbrennweite der brechenden Medien liegt, um so geringer ist die Vergrösserung des ophthalmoscopischen Bildes.

Liegt der Augenhintergrund hinter der Hauptbrennweite des dioptrischen Apparates — ist das Auge myopisch — so werden die von einem entfernten Lichtpunkt ausgehenden Strahlen vor der Retina in einem Bildpunkt vereinigt, und der Lichtpunkt muss sich dem Auge bis auf eine gewisse Entfernung annähern, um sein Bild auf der Retina zu entwerfen. Nach derselben Entfernung also muss das von einem Punkte des Augenhintergrundes ausgehende Licht nach seinem Durchgang durch die brechenden Medien des Auges convergiren. (Vergl. Fig. 9 u. 10.) Das vom Augenhintergrund ausgehende Licht fällt dann convergent in das Auge des Beobachters und kann deshalb (falls der Beob-

achter nicht selbst hypermetropisch ist) nicht zu einem deutlichen Netzhautbild vereinigt werden. Nehmen wir an, der Augenhintergrund befände sich so weit hinter der Brennweite der brechenden Medien, dass dieselben in 12″ Entfernung vom Auge ein umgekehrtes (vergrössertes) Bild des Augenhintergrundes entwerfen würden, so wird, wenn die Distanz zwischen dem untersuchten und dem untersuchenden Auge 2″ beträgt, das vom Augenhintergrunde ausgehende Licht so convergent auf das Auge des Beobachters auffallen, dass es 10″ hinter demselben seine Vereinigung finden würde. Bewaffnet sich nun das untersuchende Auge mit einem Concavglas von 10″ Brennweite, so wird das nach dem (negativen) Brennpunkt des Concavglases convergirende Licht nach dem Durchgange durch dasselbe als paralleles Licht auf die Cornea des Beobachters gelangen; um also den Augenhintergrund myopischer Augen im aufrechten Bilde deutlich zu sehen, braucht man Concavgläser, deren Brennweite etwas stärker ist als der Grad der Myopie.

Wir haben bisher das Auge des Beobachters als emmetropisch angenommen und haben nun noch in Kürze zu erwähnen, welche Modificationen eintreten, wenn diese Bedingung nicht erfüllt ist.

Ist der Beobachter hypermetropisch, gewinnt er also für convergentes Licht deutliche Netzhautbilder, so kann er myopische Augen — soweit der Grad der Myopie etwas geringer ist als die Hypermetropie des Beobachters — im aufrechten Bilde ohne Concavgläser untersuchen, für höhere Grade von Myopie sind Concavgläser nothwendig. Zur Untersuchung emmetropischer Augen muss der hypermetropische Beobachter sich auf paralleles Licht accommodiren (durch Anspannung seiner Accommodation oder durch Convexgläser) und noch mehr ist diess der Fall für die Untersuchung hypermetropischer Augen.

Ist der Beobachter myopisch, so braucht er zur Untersuchung emmetropischer Augen dasjenige Concavglas, welches dem Grade seiner Myopie entspricht (d. h. das schwächste Concavglas, mit welchem er für entfernte Objecte scharfe Netzhautbilder gewinnt); zur Untersuchung hypermetropischer Augen genügen, je nach dem Grade der Hypermetropie, schwächere Concavgläser, für myopische Augen endlich wird ein Concavglas erfordert, dessen Brennweite gefunden wird durch Summirung der Myopie des beobachteten und des beobachtenden Auges; (resp. unter Berücksichtigung der Entfernung zwischen dem untersuchtem und dem untersuchendem Auge ein etwas stärkeres). Die nöthigen Concavgläser werden am besten dicht an der Rückseite des Spiegels angebracht.

Die Untersuchung des Augenhintergrundes im umgekehrtem Bilde geschieht auf folgende Weise.

Fig. 18.

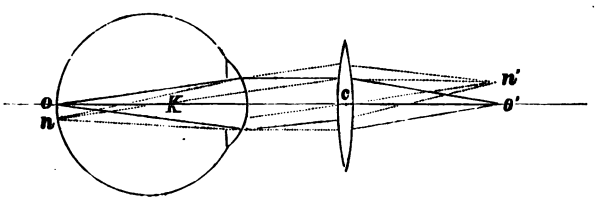

Befindet sich (in Fig. 18.) der Augenhintergrund in der Brennweite der brechenden Medien, tritt also das von einem

Punkt o des Augenhintergrundes ausgehende Licht in parallelen Strahlen aus dem Auge, und lassen wir dieses parallele Strahlenbündel durch ein Convexglas hindurchgehen, so erhalten wir in der Brennweite desselben für den Punkt o einen physischen Bildpunkt o'.

Der Ort des Bildpunktes für n ergiebt sich auf folgende Weise: Der Strahl nK, welcher durch den Knotenpunkt des Auges geht, giebt die Richtungslinie an für das von n ausgehende, nach seinem Austritt aus dem Auge parallele Strahlenbündel. Der zu nK parallele, durch den optischen Mittelpunkt des Convexglases gehende Strahl cn' giebt die Linie auf welcher der Bildpunkt für n liegen muss; welcher, da das von n ausgehende Licht parallel auf das Convexglas auffällt, durch die Hauptbrennweite desselben gegeben ist. Es wird also in der Hauptbrennweite des Convexglases ein umgekehrtes reelles, vergrössertes Bild des Augenhintergrundes entworfen.

Ist das untersuchte Auge hypermetropisch, ist also das vom Augenhintergrunde ausgehende Licht nach seinem Durchgang durch die brechenden Medien divergent, so wird die Entfernung des umgekehrten Bildes von der Linse etwas grösser als die Hauptbrennweite, ist das untersuchte Auge myopisch, das aus den brechenden Medien austretende Licht also convergent, so liegt das umgekehrte Bild näher an dem Convexglas.

Die Vergrösserung des auf diese Weise erhaltenen umgekehrten Bildes steht in geradem Verhältniss zur Hauptbrennweite des benutzten Convexglases: je kürzer die Brennweite des Convexglases um so geringer die Vergrösserung. Man kann sich leicht davon überzeugen, dass von einem weit entfernten Gegenstand das mit Convexgläsern von verschiedener Brennweite entworfene umgekehrte Bild um so grösser ist, je grösser die Brennweite man braucht dazu

nur das Bild auf ein Blatt Papier aufzufangen; ebenso verhält es sich aber bei dem ophthalmoscopischen umgekehrten Bild, denn das vom Augenhintergrunde ausgehende Licht verhält sich relativ zum Convexglas immer so, als ob es von einem entfernten Gegenstand ausgegangen wäre.

Die Grösse des gleichzeitig zu übersehenden Gesichtsfeldes ist (neben dem auch im umgekehrten Bild nicht ausgeschlossenem Einfluss der Pupillarweite des untersuchten Auges) abhängig 1) von der Brennweite des benutzten Convexglases, je kürzer die Brennweite um so geringer die Vergrösserung um so grösser das Gesichtsfeld, 2) vor allem von der richtigen Haltung des Convexglases; dasselbe soll stets so gehalten werden, dass das von der Iris ausgehende Licht nach seinem Durchgange durch das Convexglas parallel ist, wodurch (bei richtiger Centirung und richtiger Accommodation) das Bild der Iris aus dem Gesichtsfeld verschwindet. Ein zu nahe am Auge befindliches Convexglas entwirft ein virtuelles, ein zu weit entferntes Convexglas ein reelles Bild der Iris, wodurch in beiden Fällen das Gesichtsfeld verengt wird. Da das von der Iris ausgehende Licht bereits convergent auf das Convexglas fällt, so muss, um das Bild der Iris aus dem Gesichtsfeld verschwinden zu machen, das Convexglas so gehalten werden, dass es sich dem Auge etwas näher befindet als seine Brennweite angiebt.

Die Fehler, welche Anfängern die Untersuchung im umgekehrten Bild gewöhnlich erschweren, sind folgende: 1) falsche Haltung des Spiegels und des Convexglases. Die optischen Mittelpunkte des untersuchten Auges, des Convexglases und des Spiegels (und des untersuchenden Auges) sollen sich möglichst in einer geraden Linie befinden, (gleichzeitig muss natürlich die Spiegelfläche die zur Beleuchtung des Auges geeignetste Stellung einnehmen) 2) falsche Accom-

modation; das umgekehrte Bild des Augenhintergrundes befindet sich zwischen dem Convexglas und dem Auge des Beobachters und auf diese Entfernung muss der Letztere sein Auge accommodiren.

Gewöhnlich besteht von vornherein das Bestreben durch das Convexglas hindurchzusehen, oder die Accommodation wird von dem Hornhautreflexe (dem Spiegelbild des auf das Auge geworfenen Lichtes) oder von den Reflexen des Convexglases (den von der vorderen und hinteren Fläche des Convexglases reflectirten Bildern des Augenspiegels) angezogen. Anfänger werden daher gut thun sich vorläufig in der Accommodation auf ein durch ein Convexglas entworfenes umgekehrtes Bild zu üben; man fängt zunächst das durch ein Convexglas entworfene umgekehrte Bild eines scharf markirten Gegenstandes auf einem zwischen Auge und Convexglas eingeschobenen durchscheinendem Blatt Papier auf und bemüht sich dann, nach dem Wegziehen des Papieres die Accommodation für diese Entfernung feszuhalten; gewöhnlich erscheint sofort beim Wegziehen des Papieres das umgekehrte Bild doppelt (gekreuzte Doppelbilder) weil mit dem Nachlass der Accommodation auch die Sehaxen eine weniger convergente Stellung einnehmen; erst wenn das umgekehrte Bild mit beiden Augen zugleich und einfach gesehen wird, ist auch die Accommodation richtig eingestellt. Man benutze dazu zunächst das Convexglas, dessen man sich zur ophthalmoskopischen Untersuchung bedient, um danach auch beim monoculaeren (ophthalmoskopischen) Sehen die richtige Accommodationseinstellung leichter wiederzufinden. Myopische brauchen zur Untersuchung im umgekehrten Bild kein Concavglas, da sie sich unter allen Umständen dem umgekehrten Bild so weit annähern können, dass es in das Bereich ihres Accommodationsterrains kommt. Emmetropische (und noch mehr Hypermetropen) werden gut thun bei einiger

Uebung im Ophthalmoskopiren hinter dem Spiegel ein Convexglas (von etwa 10″ Brennweite) anzubringen, wodurch die bei dieser Untersuchungsmethode nothwendige Accommodationsanspannung umgangen wird; man gewöhnt sich dadurch daran auch im umgekehrten Bild ohne Accommodationsanspannung zu untersuchen, eine Gewohnheit, welche wieder der Untersuchung im aufrechten Bild zu Statten kommt.

Der oben erwähnte störende Hornhautreflex ist nicht zu vermeiden, man muss sich daran gewöhnen an demselben vorbeizusehen, die Reflexe des Convexglases werden am besten dadurch abgelenkt, dass man das Convexglas ein wenig um seine Axe dreht.

Häufig werden Anfänger auch dadurch gestört, dass Concavspiegel von der gewöhnlichen Brennweite (7″) gewöhnlich nur einen Theil des gleichzeitig zu übersehenden Gesichtsfeldes beleuchten. Es entsteht auf dem Augenhintergrund ein der Gestalt der Lampenflamme entsprechendes Beleuchtungsfeld, welches durch leichte seitliche Drehungen des Spiegels über das ganze ophthalmoskopische Gesichtsfeld geleitet werden kann. Will man das ganze Gesichtsfeld gleichmässig erleuchten, so bediene man sich eines Spiegels von längerer Brennweite z. B. des Coccius'schen Spiegels mit einem schwachen Convexglas oder auch lediglich eines Planspiegels. Natürlich fällt dabei auch die Beleuchtungs-Intensität etwas geringer aus, was aber wieder den Vortheil hat, dass das untersuchte Auge weniger geblendet wird.

Das Verfahren bei der Augenspiegel-Untersuchung ist demnach folgendes: Die Lampe befindet sich zur Seite des Patienten, die Flamme ungefähr in gleicher Höhe mit den Augen. Für das aufrechte Bild ist es vortheilhaft, zum Zwecke einer möglichsten Annäherung das rechte Auge mit dem rechten, das linke Auge mit dem linken zu unter-

suchen. (Das nicht benutzte Auge kann dabei geöffnet bleiben, gerade wie man beim Mikroskopiren auch ohne Accommodation, mit parallelen Sehaxen und beide Augen geöffnet, sehen kann). Ueber den dabei anzunehmenden Accommodationszustand und die Correction der Myopie ist schon oben gesprochen. Besonders Kurzsichtige geringen Grades, welche für gewöhnlich auf den Gebrauch von Concavgläsern verzichten, müssen daran denken, dass sie für die Untersuchung im aufrechten Bild ihre Myopie sorgfältig neutralisiren, d. h. den Augenspiegel mit dem schwächsten Concavglas, mit welchem sie in die Entfernung deutlich sehen, versehen müssen. Manchmal macht bei starker Annäherung zur Untersuchung im aufrechten Bild auch die richtige Haltung des Spiegels noch Schwierigkeiten; es geschieht, dass plötzlich die Pupille wieder schwarz erscheint, während man trotzdem sieht, dass durch den Augenspiegel die Iris, das Pupillargebiet etc. beleuchtet wird. Gewöhnlich hat diess seinen Grund darin, dass nicht alles vom Spiegel reflectirte Licht wirklich in Richtung unserer Sehaxe in das Auge fällt, mit der starken Annäherung an das Auge muss also eine entsprechende Drehung des Spiegels (resp. leichte Ortsveränderung der Lampe) Hand in Hand gehen. Immer soll man die Beleuchtung so einzurichten suchen, dass das untersuchte Auge möglichst wenig geblendet wird. Für das aufrechte Bild ist ein einfacher Planspiegel meistens vollkommen genügend, will man die Beleuchtung noch etwas schwächer wählen, so kann man ein schwarz foliirtes oder einige übereinander gelegte unfoliirte Spiegelgläser benutzen.

Auch für die Untersuchung im umgekehrten Bild erhält man mit einem Planspiegel meistens eine ausreichende Beleuchtung, und hat dabei noch den Vortheil, das ganze Gesichtsfeld gleichzeitig beleuchtet zu sehen. Ist eine Ver-

stärkung der Beleuchtung nothwendig, so kann man das auf den Spiegel auffallende Licht durch ein Convexglas concentriren oder statt dessen auch einen Concavspiegel anwenden. Der Spiegel wird an den Orbitalrand angelegt und findet hier das punctum fixum für seine Bewegungen.

Zur Erzeugung des umgekehrten Bildes dient anfänglich am besten ein Convexglas von cr. 2″ Brennweite; bei einiger Uebung kann man zu schwächeren Convexgläsern und damit zu stärkeren Vergrösserungen übergehen. Das Convexglas muss sich ungefähr so viel als seine Brennweite beträgt vor dem untersuchten Auge befinden, ungefähr in derselben Entfernung vor dem Convexglas befindet sich das umgekehrte Bild des Augenhintergrundes, und wie weit endlich von demselben sich der Beobachter zu entfernen hat, hängt von seinem Refractions- und Accommodationszustand ab.

Man fasst das Convexglas zwischen Daumen und Zeigefinger der linken Hand, und stützt den kleinen Finger oberhalb des zu untersuchenden Auges auf den oberen Orbitalrand indem man dabei zugleich das obere Lid etwas hebt; auch sorge man dafür, die Finger frei beweglich zu halten um für die richtige Führung des Convexglases den nöthigen Spielraum zu gewinnen.

Freie und sichere Beweglichkeit des Spiegels und des Convexglases sind Haupt-Erfordernisse für die ophthalmoskopische Untersuchung und ein wesentlicher Vorzug gerade der einfachsten Apparate; vor allen complicirten Mechanismen, bei welchen das Convexglas und der Spiegel fixirt sind. Einen wirklichen Vortheil bieten diese Apparate nur für das ophthalmoskopische Zeichnen, und wenn es sich darum handelt, einem grösserem im Gebrauch des Augenspiegels ungeübten Publicum schnell ein ophthalmoskopisches Bild zu zeigen. Nur muss dazu der Patient auf diese Demonstration eingeübt sein, denn während man sonst den

Bewegungen des Auges mit dem Spiegel und dem Convexglas leicht folgen kann, ist man, wenn letztere einmal fixirt sind, ganz auf die Geschicklichkeit des Patienten angewiesen.

Die nicht geringe Anzahl von Apparaten mit denen das ophthalmoskopische Inventarium bereichert worden ist, enthalten sämmtlich kein neu eingeführtes Princip, und obgleich in einzelnen dieser Instrumente das bereits Bekannte in sehr zwekmässiger Weise in Anwendung gezogen wurde, so würde doch dass allein eine eingehendere Beschreibung an diesem Orte nicht rechtfertigen; eine Ausnahme macht nur der Giraud-Teulon'sche binoculaere Augenspiegel, welcher mittelst eines früher noch nicht zur Anwendung gekommenen Principes eine wirkliche Verbesserung einführte.

Wenn auch nicht zugegeben werden kann, dass beim monoculaeren Sehact ein körperliches Sehen nicht möglich sei, und wenn wir auch hinreichende Hülfsmittel besitzen, um beim Gebrauch des einfachen Augenspiegels ein richtiges Urtheil über Niveaudifferenzen im Augenhintergrund zu gewinnen, so ist doch nicht zu leugnen, dass beim binoculaeren Sehen das Erkennen von Körperformenn ungleich bestimmter ist, und dass auch die Hülfsmittel, die uns zur ophthalmoskopischen Erkenntniss von Niveaudifferenzen zu Gebote stehen, bei Anwendung des binoculären Sehens nur an Sicherheit gewinnen können.

Das Princip des binoculaeren Augenspiegels ist das, dass jedes von einem Punkte des ophthalmoskopischen Bildes ausgehende Lichtbündel in zwei Hälften zerlegt wird von denen die eine dem rechten die andere dem linken Auge zugeführt wird.

Hinter dem Concavspiegel S befinden sich zwei rhombische Glas-Prismen deren Endflächen unter einem Winkel von 45° zu den Längsaxen geneigt sind. Es werden des-

halb die von dem Punkt a ausgehenden Strahlen ar und al an den Flächen r und l nach r′ resp. l′ reflectirt, wo sie eine abermalige Reflexion in der Richtung r′ a″ und l′ a″

Fig. 20.

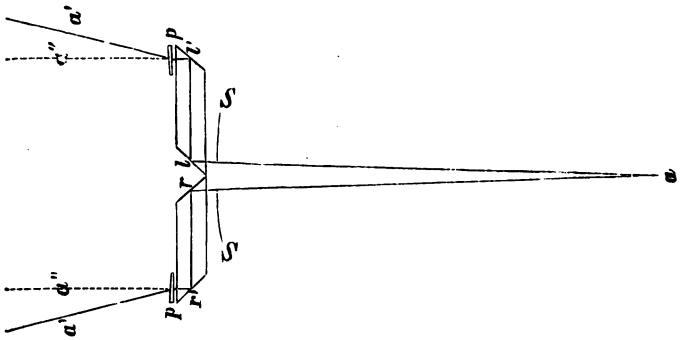

erfahren (parallel zu ra und la) endlich werden dieselben durch die hier befindlichen Prismen mit nach aussen gekehrter Basis (p) so abgelenkt, dass sie die Richtung pa′ verfolgen, so als ob sie von a ausgegangen wären.

Die Vortheile dieser Einrichtung sind unzweifelhaft in allen Fällen, in welchen es sich darum handelt, das Niveau ophthalmoskopischer Bilder genau festzustellen; die Anwendung des Instrumentes ist kaum schwieriger als die des einfachen Augenspiegels.

Endlich noch einge Worte über ophthalmoskopische Mikrometrie; da dieseselbe eine ausgiebige practische Anwendung bis jetzt noch nicht gefunden hat, so möge es auch hier genügen, die zu Grunde liegenden Principien kurz auseinander zu setzen.

Die Aufgabe die Grösse eines Objectes im Augenhintergrund zu messen, kann im aufrechten sowohl als im umgekehrten Bild in Angriff genommen werden. Für das aufrechte Bild ist die von Donders angegebene Methode fol-

gende: Ein fixirter Augenspiegel trägt einen mikrometrischen Apparat bestehend aus zwei feinen Spitzen, welche in einer Ebene verschoben und in beliebige Entfernung von einander gebracht werden können. Dieser Apparat befindet sich zwischen der Lichtquelle und dem Auge und kann relativ zu letzterem (resp. unter Zuhülfenahme von Convexgläsern) diejenige Entfernung einnehmen, welche nöthig ist, damit auf dem Augenhintergrund scharfe Schatten dieser Spitzen entworfen werden. Die Grösse des im Augenhintergrund zwischen diesen beiden Schatten eingeschlossenen Terrains kann berechnet werden wenn man folgende Grössen kennt: 1) die Entfernung der beiden Spitzen von einander, 2) die Entfernung der Spitzen vom Knotenpunkt des Auges und 3) die Entfernung des im Augenhintergrunde zu messenden Objectes vom Knotenpunkt.

Im umgekehrten Bild beruht die von Schneller angegebene Methode darauf, dass an dem Orte des umgekehrten Bildes ein mikrometrischer Apparat angebracht wird. Gemessen wird also die Grösse eines Theiles des umgekehrten Bildes; um daraus die Grösse des entsprechenden Theiles des Augenhintergrundes zu berechnen, muss bekannt sein, (vorausgesetzt dass das Mikrometer sich wirklich genau am Orte des umgekehrten Bildes befindet): 1) die Entfernung des umgekehrten Bildes vom Convexglas, 2) die Brennweite des Convexglases, 3) die Entfernung des Convexglases vom Knotenpunkt des Auges, 4) die Entfernung des zu messenden Objectes vom Knotenpunkt, 5) die Entfernung auf welche der dioptrische Apparat des Auges im Momente der Messung eingestellt war.

IV.

Untersuchung der brechenden Medien.

Sobald wir den Augenhintergrund ophthalmoskopisch erleuchtet sehen, können wir auch sofort beurtheilen, ob (in dem sichtbaren Theile) der brechenden Medien Trübungen vorhanden sind. Alle derartigen Trübungen schneiden einen Theil des vom Augenhintergrund reflectirten Lichtes ab und erscheinen daher gerade wie undurchsichtige Körper, welche man mikroskopisch bei durchfallendem Licht untersucht. Und gerade so wie bei der mikroskopischen ist es auch für die ophthalmoskopische Untersuchung häufig vorzuziehen, undurchsichtige Objecte bei auffallendem Licht zu untersuchen. Diese ebenfalls von Helmholtz angegebene Methode der focalen Beleuchtung besteht darin, dass man mittelst eines Convexglases von 1½ bis 2″ Brennweite das Licht einer seitlich stehenden Lampe auf einen Punkt concentrirt. Man fängt damit an zunächst das vom Convexglas gelieferte umgekehrte Bild der Lichtflamme auf der vorderen Hornhautfläche zu entwerfen, und kann auf diese Weise jede Stelle der Cornea mit grosser Deutlichkeit, nöthigenfalls auch noch mit Zuhülfenahme von Lupen- oder mikroskopischer Vergrösserung untersuchen. Ich will hierbei

gleich bemerken, dass man stets neben der beleuchteten Stelle einen hellen runden Reflex bemerkt, das von der Hornhaut reflectirte Bild des Convexglases. Indem man nun das Convexglas dem Auge einigermaassen annähert, entwirft man das umgekehrte Flammenbildchen auf der Iris, auf der vordern Linsenkapsel, in der Linse selbst, ja man kann bei erweiterter Pupille leicht bis in den Glaskörper hinein gelangen. Neben einer gewissen manuellen Fertigkeit in der Führung des Convexglases gehört eine hinreichende praktische Erfahrung dazu, um aus der Methode der focalen Beleuchtung allen Vortheil zu ziehen, der daraus zu ziehen ist.

Hornhauttrübungen werden mit überraschender Deutlichkeit durch die focale Beleuchtung klar gelegt; man kann ihre Ausdehnung mit Genauigkeit bestimmen, und wenn es sich um eine Operation handelt, das dazu geeignete durchsichtige Hornhautterrain mit Sicherheit feststellen.

Für kleine, bei andern Untersuchungsmethoden wenig auffallende Unregelmässigkeiten in der Hornhaut ist, (bei übrigens durchsichtigen brechenden Medien) ein noch feineres diagnostisches Mittel die ophthalmoskopische Beleuchtung mit einem Planspiegel. Jede Unregelmässigkeit in der Lichtbrechung, welche als ein Residuum abgelaufener pathologischer Processe, die optische Gleichmässigkeit der Hornhaut (im Pupillargebiet) unterbricht, markirt sich dabei mit grosser Deutlichkeit, besonders wenn man durch kleine Bewegungen mit dem Spiegel die Beleuchtung einigermaassen wechseln lässt. Die Vorzüge, welche für diesen Zweck ein Planspiegel vor einem Concavspiegel besitzt, sind gar nicht zu verkennen und gestatten eine genaue Abschätzung des schädlichen Einflusses, den solche Unregelmässigkeiten in der Hornhaut auf die Schärfe der Netzhautbilder ausüben müssen.

Ebenso giebt die focale Beleuchtung das vortrefflichste

Mittel für die Erkenntniss der Iritis und deren Folgezustände, welche durch dieselbe theils im Gewebe der Iris selbst, theils im Pupillargebiet eingeleitet werden. Verwachsungen der Iris mit der Linsenkapsel, oder die Reste des Uvealblattes, welche nach der Lösung dieser Verwachsungen auf der Aussenseite der Kapsel in Gestalt von Pigmentpunkten oder Strichen zurückbleiben, Exsudatmembranen, welche das Pupillargebiet überziehen, können auf keine bessere Weise als mit Hülfe dieser Beleuchtungsmethode untersucht werden.

Noch wichtiger ist die Methode der focalen Beleuchtung für die Untersuchung des Linsensystems.

Der Reflex der vorderen Linsenkapsel ist immer sichtbar, wenn man nur Sorge trägt, mittelst des Convexglases das umgekehrte Flammenbildchen genau auf ihrer Oberfläche zu entwerfen.

Die anatomische Structur des Linsenkörpers selbst fängt gewöhnlich erst im mittleren Lebensalter an sichtbar zu werden. Bedenkt man, dass die Linse aus verschiedenen morphologischen Elementen (den Linsenröhren oder Linsenfasern und der amorphen Substanz der sog. Linsensterne und deren Ausläufern) besteht, welche ausserdem noch eine complicirte Anordnung zeigen, so ist ersichtlich, dass eine vollkommene Durchsichtigkeit der Linse nur bestehen kann, wenn alle diese Theile genau dasselbe Lichtbrechungsvermögen zeigen So lange diese Bedingung erfüllt ist, wie meistens bei jugendlichen Individuen, erhält man aus dem Innern des Linsenkörpers nur sehr geringe Lichtreflexe, viel schwächere als von ihre Oberfläche, da wo sie sich von dem Kammerwasser und dem Glaskörper abgrenzt, welche ein anderes Lichtbrechungsvermögen besitzen. Sobald jedoch mit dem zunehmendem Lebensalter einzelne Theile des Linsensystems eine Ver-

änderung ihres Lichtbrechungsvermögens erfahren, so ist damit die Bedingung einer absoluten Durchsichtigkeit aufgehoben; die in ihrem Lichtbrechungsvermögen veränderten Parthien reflectiren einen Theil des auf sie auffallenden Lichtes und die Structur des Linsensystems wird dadurch mehr oder weniger sichtbar. Manchmal ist bei focaler Beleuchtung der Reflex der Linsensubstanz so stark, dass man eine cataractöse Trübung vor sich zu haben glaubt, während ein Blick mit dem Augenspiegel lehrt, dass undurchsichtige Parthien in der Linse entweder gar nicht oder in viel geringerer Ausdehnung vorhanden sind, als man durch focale Beleuchtung vorauszusetzen verleitet wurde.

Von den Cataracten, welche zur totalen Trübung der Linse zu führen pflegen, erwähnen wir zuerst die Cataracta senilis. Bei weitem in den meisten Fällen beginnt die Entwicklung der gewöhnlichen nicht complicirten senilen Cataract in der Corticalis, dieselbe zeigt sich mit einer grösseren oder geringen Anzahl strichförmiger Trübungen durchsetzt, welche bei focaler Beleuchtung grau erscheinen, bei ophthalmoskopischer Beleuchtung dagegen auf dem rothen Grunde der Pupille als sehr auffallende schwarze Striche, und manchmal stellenweise in den aequatorialen Parthien zu einer dem Linsen-Aequator parallelen breiten dunklen Linie confluiren. Im weiteren Verlaufe differenciirt sich der Linsenkern mehr und mehr von der Corticalis, und nimmt dann eine mehr oder weniger gelblich braune Färbung an, welche in einer durchaus gleichmässigen Tingirung der Linsenfasern ihren Grund hat; jede einzelne Faser zeigt unter dem Mikroskop nur einen äusserst geringen gelblichen oder bräunlichen Schimmer und erst, wenn mehrere derselben zusammenliegen summirt sich dieser Farbeneffect zu einer deutlichen Tingirung. Die einzelnen Linsenröhren, im Normalzustand äusserst zähe, klebrig, biegsam und wegen ihrer

grossen Durchsichtigkeit nur schwierig als isolirte Bänder zu erkennen, erscheinen nun consistenter, spröder und leichter isolirt wahrzunehmen.

Eine chemische Decomposition der Linsensubstanz, Ausscheidungen von Myelin etc. findet dabei der Regel nach im Linsenkern nicht statt.

Die beschriebene Veränderung des Linsenkerns, besonders die dunklere Färbung kommt in sehr verschiedener Intensität vor: vom leicht gelblich gefärbten Kern bis zur Cataracta nigra, die das natürliche Schwarz der Pupille täuschend imitirt; denn je dunkler die den einzelnen Linsenröhren angehörende Färbung ist, in um so grösserem Umfange pflegen die beschriebenen Veränderungen vorhanden zu sein. Der grosse und fast schwarze Linsenkern lässt dann für die halbdurchscheinende Corticalis nur wenig Platz, so dass bei gewöhnlicher Tagesbeleuchtung die Pupille schwarz erscheint, während ein Blick mit dem Augenspiegel oder bei focaler Beleuchtung genügt den wahren Sachverhalt darzulegen. In einigen solcher Cataracten fand ich bei anatomischer Untersuchung den Linsenkern bei durchfallendem Lichte dunkelroth durchscheinend, doch war auch hier die Färbung durchaus nicht von in oder neben den Linsenröhren vorhandenen Pigmentmolecülen abzuleiten, jede einzelne Linsenfaser zeigte vielmehr nur eine schwache röthlich braune Tingirung und erst durch das Zusammenliegen vieler derselben entstand ein erheblicherer Farbeneffect. In den meisten Fällen von Cataracta nigra ist eine Complication mit leichteren Choroidalveränderungen vorhanden, welche hier aber wahrscheinlich nicht als Ursache der Cataractbildung, sondern nur als ein die Entwicklung der Linsentrübung modificirendes Moment auftreten.

Während bei der cataractösen Veränderung im Linsenkern die einzelnen Linsenröhren der Regel nach nur in

Bezug auf Durchsichtigkeit, Consistenz und innere Cohäsion Veränderungen erleiden, werden die Linsenröhren der Corticalsubstanz durch eine chemische Decomposition zu Grunde gerichtet. Zuerst erscheinen die einzelnen Linsenröhren fein punktirt, und von Natur schon weicher als die Fasern des Kerns, fliessen sie bald ganz und gar zusammen, so dass sich von der Corticalis einzelne Blätter abschälen lassen, in denen man die Contouren der einzelnen Linsenröhren entweder gar nicht mehr oder nur noch andeutungsweise erkennen kann. Hierzu gesellen sich ferner Ausscheidungen von Myelin und einer andern tropfbarflüssigen Substanz, welche in grösseren oder kleineren ölartigen Tropfen sich stets in grosser Menge vorfindet; diese Ausscheidungsproducte nun bilden mit den Trümmern der Linsensubstanz eine Emulsion deren Consistenz wesentlich davon abhängt, wie weit die chemische Decomposition resp. Verflüssigung der Linse vorgeschritten ist. Die emulsiven Massen erscheinen bei auffallendem Lichte in weisser schillernder Färbung und geben durch ihre Breite einen Maassstab für die Consistenz der Corticalis.

Nur ausnahmsweise ist bei bejahrteren Individuen die Corticalis so verflüssigt, dass sich der harte Kern auf den Boden der Linsenkapsel senkt, und dort je nach der Kopfstellung des Individuums seine Lage ändert. (Cataracta Morgagniana.)

Bei jugendlichen Individuen kann es zu einer emulsiven Erweichung des ganzen Linsensystems kommen und in diesen Fällen vor allem ist es wichtig, das Vorhandensein oder Nichtvorhandensein eines harten, an seiner dunkleren gelblichen Färbung kenntlichen Kernes mit Zuverlässigkeit zu bestimmen.

Von den partiellen Trübungen des Linsensystems wollen wir hier nur die wichtigsten kurz erwähnen und zwar zuerst den Schichtstaar: Derselbe ist dadurch charakte-

risirt, dass zwischen einer durchsichtigen Corticalis und einem durchsichtigen Linsenkern sich eine getrübte Schicht von Linsensubstanz befindet. Beides ist bei focaler und ophthalmoskopischer Beleuchtung leicht zu constatiren. Die Mächtigkeit der ungetrübten Corticalisschicht ist leicht abzuschätzen, wobei zugleich darauf zu achten ist, ob dieselbe ganz rein oder ebenfalls mit kleinen Trübungen durchsetzt ist. Dass auch der in der getrübten Schicht eingeschlossene Linsenkern durchsichtig ist, ergiebt sich daraus, dass die Trübung in der Mitte nicht gesättigter ist als am Rand, wie es nothwendig der Fall sein müsste, wenn der ganze Linsenkern undurchsichtig wäre.

Letzteres ist daher das diagnostische Zeichen einer Trübung des Linsenkernes, welche als Anfang sehr langsam progressiver Cataracten manchmal vorkommt. Der getrübte Linsenkern ist leicht zu erkennen als ein rundlicher Körper, dessen Undurchsichtigkeit von der Peripherie nach dem Centrum hin zunimmt.

Im Anschluss hieran und ebenfalls als sehr langsam progressive Staarformen sind auch noch die Fälle zu erwähnen, in denen sich das Linsensystem von einer grossen Menge dunkler Striche oder feiner Punkte durchsetzt zeigt, zwischen denen die Linsensubstanz durchsichtig bleibt.

Circumscripte Trübungen, welche sich in der hintern Corticalis entwickeln, erwecken stets den Verdacht eines complicirenden Leidens der innern Augenhäute. So z. B. zeigen sich häufig bei Choroiditis oder bei Pigmentirung der Retina an der hintern Fläche des Linsensystems radiaere nach dem hintern Pol zu convergirende (manchmal gefiederte) Striche. Bei erweiterter Pupille kann man mit focaler Beleuchtung leicht die Trübungen in der hintern

Corticalis erreichen und die Durchsichtigkeit des davor liegenden Linsenkörpers constatiren.

Noch häufiger als diese Formen von Cataract sind kleine umschriebene Trübungen, welche bei vielen Leiden der innern Augenhäute sich in der Gegend des hinteren Linsenpoles entwickeln und deshalb als Cataracta polaris posterior bezeichnet werden, obwohl sie in manchen Fällen ihren anatomischen Sitz eher im Glaskörper als in der Linse haben mögen. Diese Trübungen haben ein sehr characterisches ophthalmoskopisches Kennzeichen, nämlich dass sie wegen ihrer Lage unmittelbar am Drehpunkt des Auges ihren Ort bei den Bewegungen des Auges nicht ändern oder was dasselbe ist, sie behalten bei allen Bewegungen des Auges ihre scheinbare Lage dicht neben dem Hornhautreflex. Letzterer nämlich erscheint bei ophthalmoskopischer Beleuchtung stets an der Stelle wo unsere Sehlinie die Hornhaut des beobachteten Auges schneidet, geht nun unsere Sehlinie gleichzeitig durch den Drehpunkt des untersuchten Auges, so muss eine punktförmige Trübung am hintern Linsenpol, weil sie sich ganz in der Nähe des Drehpunktes befindet, auf dem rothen Hintergrund der Pupille als ein dunkler Fleck dicht neben dem Hornhautreflex erscheinen. Dies alles gilt aber für alle Stellungen des Auges, woraus also folgt, dass in diesem Falle bei den Bewegungen des Auges der dunkle Punkt seine Lage zum Hornhautreflex unverändert beibehält. Hieraus ergiebt sich zugleich, dass Trübungen, deren Sitz hinter dem Drehpunkt ist, bei den Bewegungen des Auges eine Bewegung ausführen, welche der der Cornea entgegengesetzt ist, während Trübungen, welche vor dem Drehpunkt liegen, sich bei Bewegungen des Auges in derselben Richtung bewegen wie die Hornhaut.

Von letzteren ist besonders zu erwähnen, die Cataracta

centralis anterior, deren Entwicklung man häufig bei Kindern beobachten kann, welche an Blenorrhöa neonatorum mit partieller Hornhautvereiterung gelitten haben. Es ist, so viel ich gesehen habe nicht nöthig, dass die Lage des Hornhautgeschwürs oder der Perforationsstelle gerade eine centrale sei. Wenn ein Hornhautgeschwür an irgend einer Stelle perforirt und in Folge dessen eine Zeit lang die Ansammlung des Kammerwassers unmöglich wird, so dass die Iris und die vordere Fläche der Linse der Innenseite der Hornhaut anliegen, so ist das in diesem jugendlichen Alter wahrscheinlich schon genügend eine Ernährungsstörung an der Stelle der Linse zu veranlassen, welche mit der Innenfläche der Hornhaut in unmittelbarem Contact kommt; da nun bei Neugeborenen die Pupille stets sehr eng ist und unter den gegebenen Umständen noch weiter verengt wird, so erklärt sich sowohl die Lage als die für gewöhnlich geringe Grösse des Centralkapselstaars. Manchmal erhebt sich die centrale Trübung erheblich über das Niveau der Kapsel (cataracta pyramidalis), doch fand H. Müller, dass auch in solchen Fällen die Kapsel über den weissen Vorsprung wegging.

Der sogenannte Kapselstaar führt seinen Namen in sofern mit Unrecht, als die Linsenkapsel dabei stets durchsichtig bleibt, häufig ist sie etwas verdünnt oder auch verdickt immer an einzelnen Stellen mehr oder weniger gefaltet.

Die Gelegenheit zur Entwicklung eines Kapselstaars ist stets gegeben wenn cataractös zerfallene nnd erweichte Linsenmassen nur noch durch die vordere Kapsel vom humor aqueus getrennt sind; es treten dann flüssige Bestandtheile aus dem Linsensystem aus, und in Folge dessen praecipitiren sich eingedickte und consistente Linsentheile an der Innenwand der vordern Linsenkapsel, wodurch auch die intrakapsulaeren Zellen in grössere oder geringe Mit-

leidenschaft gezogen werden. Das Verhalten der letzteren hängt hauptsächlich davon ab, ob es sich um einfache nicht complicirte Cataract handelt oder nicht.

Im ersteren Fall pflegen nur da wo einzelne Conglomerata der secundaer metamorphosirten cataractösen Linsensubstanz mit der Innenfläche der Kapsel verkleben, die intrakapsulaeren Zellen in einem gewissen Umfang leichtere Reizungserscheinungen zu zeigen; in Fällen dagegen in denen gleichzeitig Iridochoroidites vorhanden ist, können auch die intrakapsulaeren Zellen in einen sehr erheblichen Wucherungsprozess gerathen und vielfach mit den Praecipitaten der eingedickten cataractösen Massen durchwachsen, wodurch der Kapselstaar eine ungewöhnliche Ausdehnung und Dicke erreicht.

Zu erkennen ist der Kapselstaar bei focaler Beleuchtung durch seine meist kreideweisse Färbung, seine nicht selten etwas unebene Oberfläche und meist unregelmässige an der Peripherie zackige Gestalt, seine Lage im Pupillargebiet und unmittelbar an der inneren Oberfläche der Linsenkapsel.

Eine ähnliche Structur kommt auch den Nachstaaren (Cataracta secundaria) zu, welche sich häufig nach Staaroperationen entwickeln. Auch bei der Extraction wird das Linsensystem nicht so vollständig entfernt, dass nicht die Linsenkapsel mit den intrakapsulaeren Zellen und meistens auch einiger am aequator lentis der Kapsel anhaftender Linsensubstanz im Auge zurückbliebe. Die Kapsel rollt sich zwar zusammen, zieht sich aber nicht immer vollständig aus dem Pupillargebiet zurück; ferner entwickelt sich kurze Zeit nach der Operation ein Wucherungsprozess in den intrakapsulaeren Zellen; dieselben breiten sich hinter dem Uvealblatt der Iris membranös aus und können auch zur Neubildung glashäutiger Membranen Anlass geben; meistens kommen dazu noch einzelne Streifen eingedickter catarac-

töser Linsensubstanz, aus den bei der Operation zurückgebliebenen Corticalisresten.

Bei genauer focaler Beleuchtung erscheint daher der Nachstaar als ein hinter der Pupille ausgebreitetetes spiegelndes hie und da mit verschiedenen weisslichen Strichen oder Flecken durchzogenes verschieden dickes Häutchen. Wird der Heilungsverlauf nach der Operation durch das Hinzukommen von Iritis gestört, so kann ähnlich wie ein unter analogen Verhältnissen entwickelter Kapselstaar auch die cataracta secundaria eine ungewöhnliche Mächtigkeit erreichen.

So lange die Linse vollkommen durchsichtig ist, markirt sie sich bei ophthalmoskopischer Beleuchtung gar nicht, immer aber ist ihr Vorhandensein durch focale Beleuchtung nachzuweisen. Eine sorgfältige Untersuchung der durchsichtigen Linsensubstanz ist besonders wichtig bei partiellen Cataracten, theils um das quantitative Verhältniss zwischen getrübter und ungetrübter Substanz festzustellen, theils weil manchmal, besonders bei angeborenen oder frühzeitig entwickelten Cataracten die durchsichtige Linsensubstanz in ihrer Entwicklung zurückbleibt, so dass das ganze Linsensystem abnorm klein bleibt. Bei Cataracta congenita habe ich mich davon überzeugt, dass dies seinen Grund in fettigem Zerfall der zur Bildung der Linsenfasern bestimmten embryonalen Zellen findet, ausserdem aber waren auch bereits fertig entwickelte Linsenfasern wieder cataractös zerfallen.

Auch in der normalen durchsichtigen Linse markirt sich stets ein Theil sehr deutlich bei ophthalmoskopischer Beleuchtung, nämlich der Linsenäquator, welcher aber nur unter gewissen ungewöhnlichen Verhältnissen sichtbar ist, für gewöhnlich wird er stets von der Iris bedeckt; nur wo ein angeborenes oder durch Iridectomie in geeigneter

Weise angelegtes Iriscolobom vorhanden ist, oder auch bei angeborener oder acquisiter Irideremie erkennt man den Linsenäquator als eine dunkle genau kreisrunde Linie, und immer kann man sich überzeugen, dass zwischen dem Lintenäquator und den als kleine zackenförmige Vorsprünge kenntlichen Firsten der Ciliorfortsätze ein freier Zwischenraum in Gestalt eines schmalen kreisrunden Streifens übrig bleibt. (Man muss dabei natürlich das Auge eine seitliche mit dem Orte des partiellen Irisdefectes übereinstimmende Richtung annehmen lassen.) Manchmal ist auch bei Albinismus die Iris so pigmentarm, und desshalb so durchsichtig, dass man den Linsenäquator in seinem ganzen Umfang durch sie hindurch sehen kann, gewöhnlich aber wird, so lange die Iris noch vorhanden ist, der Linsenäquator nur durch eine Ortsveränderung der Linse d. h. durch Linsenluxation sichtbar.

Ist die Linsenluxation so hochgradig, dass der Linsenäquator das Pupillargebiet durchschneidet, so kann es geschehen, dass man bei der ophthalmoskopischen Untersuchung (besonders im umgekehrten Bild) das Bild des Augenhintergrundes (z. B. die Papille) doppelt sieht, da wegen der prismatischen Wirkung der luxirten Linse das mit Hülfe dieser entworfene Bild des Augenhintergrundes einen andern Ort einnimmt, als das ohne Betheiligung des Linsensystems von den übrigen brechenden Medien allein entworfene. Die genaueren Verhältnisse der Linsenluxation lassen sich meistens noch genauer durch focale Beleuchtung als durch die ophthalmoskopische Untersuchung feststellen.

Pathologische Veränderungen im Glaskörper sind nur im vordern Theile desselben durch focale Beleuchtung zu erreichen, lassen dann aber auch ihre Farbe und Structur am deutlichsten erkennen (z. B. ausgedehnte Blutungen oder

dicke ausnahmsweise vaskularisirte membranöse Trübungen), durchschnittlich aber findet für die Untersuchung des Glaskörpers die ophthalmoskopische Beleuchtung eine ausgedehntere Anwendung. Das am meisten in die Augen fallende ophthalmoskopische Kennzeichen der Glaskörpertrübungen ist ihre Beweglichkeit. Flockige fadenförmige membranöse oder sonst wie immer gestaltete dunkle Körper erhalten durch die Drehungen des Auges Bewegungsimpulse, welche auch nach plötzlicher Sistirung der Augenbewegung einige Zeit fortdauern. So characteristisch und leicht wahrnehmbar dieses Phänomen ist, so wenig darf man doch annehmen, dass da wo es fehlt, Glaskörpertrübungen nicht vorhanden seien. Sicher entwickelt sich ein grosser Theil der Glaskörpertrübungen aus Veränderungen der zelligen Elemente des Glaskörpers. Man kann in der That kein Auge, welches an einer Erkrankung der innern Membranen besonders des Choroidaltractus leidet, anatomisch untersuchen ohne im Glaskörper erhebliche Veränderungen der zelligen Elemente zu finden. Bald sind es grosse Mengen rundlicher, häufig in Kerntheilung begriffener, manchmal dunkle Pigmentkörner enthaltende Zellen, in andere Fälle grosse verästelte durch zahlreiche feine Ausläufer anostomosirende Zellen, welche in Gestalt netzförmiger Membranen den Glaskörper durchziehen; neben diesen Veränderungen fand ich in Fällen von acuter Choroiditis den Glaskörper gleichzeitig von leicht gerinnbaren (exsudativen) Flüssigkeiten durchtränkt; einige Mal, wo es mir gelang aus dem sonst klaren Glaskörper einige kleinere Trübungen aufzufischen, bestanden dieselben lediglich aus zahlreichen feinen bräunlichen Pigmentkörnchen, welche in verästelten Kanälen enthalten zu sein schienen.

So verschiedener Natur also auch Glaskörpertrübungen sein mögen, so sind sie doch (so weit sie sich im Glas-

körper selbst entwickeln und nicht etwa, wie z. B. Blutungen, von aussen hineingelangen), in ihrer Entstehung an den präformirten anatomischen Bau und die Anordnung der zelligen Elemente des Glaskörpers gebunden. Diese aber bilden im Normalzustand ein zusammenhängendes Netzwerk, und wenn auch einzelne Bezirke desselben in Folge pathologischer Veränderungen ihre Durchsichtigkeit einbüssen, so ist damit doch nicht sofort der Zusammenhang des getrübten Zellenbezirkes mit den noch unveränderten Theilen des ganzen Netzwerkes aufgehoben; erst durch Lockerung dieses Zusammenhanges werden Glaskörpertrübungen beweglich.

Kleine fixirte Glaskörpertrübungen sind desshalb schwieriger zu sehen, weil sie nur einen kleinen Theil des Gesichtsfeldes einnehmen und sowohl bei der Untersuchung im aufrechten als im umgekehrten Bild nur bei einer genauen, ihrer Lage zur Brennweite der brechenden Medien entsprechenden Accommodationseinstellung deutlich und scharf gesehen werden, welche unter allen Umständen stärker sein muss als die für das Bild des Augenhintergrundes nothwendige. Ganz besonders gilt diess von ausgedehnten unbeweglichen dünnen (aber bedeutende Sehstörungen veranlassenden) Glaskörpermembranen, welche grosse Parthien des Augenhintergrundes verschleiern, so dass man die genauere Zeichnung des Augenhintergrundes nur undeutlich sieht und leicht irrthümlicher Weise eine Retinal-Trübung vermuthen kann, während erst bei sehr genauer Accommodationseinstellung die immer einigermaassen ungleichmässig mehr oder weniger punktförmig getrübte im Glaskörper ausgespannte Membran erkannt wird.

Von diesen schwierig zu erkennenden leicht getrübten Glaskörpermembranen ist die feine diffuse Trübung, welche besonders bei glaucomatösen Entzündungsanfällen vorkommt, zu unterscheiden.

Manchmal finden sich im sonst ganz durchsichtigen Glaskörper und ohne anderweitige Veränderungen im Auge (manchmal auch neben Glaskörpertrübungen oder als Residuum solcher) reichliche Mengen von Cholestearinkrystallen, welche durch die Augenbewegungen in starke Bewegung versetzt ophthalmoskopisch als feine glitzernde Punkte erscheinen und in den vordern Abschnitten des Glaskörpers wohl auch bei focaler Beleuchtung sichtbar sind.

Die Untersuchung des Glaskörpers im umgekehrten Bilde geschieht am besten in der Weise, dass man das Convexglas zunächst in der Entfernung vor das Auge hält, welche zur Untersuchung des Augenhintergrundes die günstigste ist, (dem Auge etwas näher als die Brennweite des Convexglases angiebt) alsdann entfernt man das Convexglas allmälig vom Auge bis das umgekehrte Bild der Iris und des Pupillargebietes entworfen wird; dem Beobachter können auf diese Weise Trübungen, welche in seiner Sehlinie liegen, kaum entgehen. Besonders bei Benutzung des binoculaeren Augenspiegels ist diese von Knapp angegebene Methode ausgezeichnet und liefert das sicherste Mittel, die Lage, welche die Trübungen im Glaskörper einnehmen, zu erkennen.

Wir haben hier endlich noch das Vorkommen der in den tieferen Theilen des Auges von v. Graefe zuerst nachgewiesenen Cysticercen zu erwähnen. Der Cysticercus erscheint als halbdurchsichtige bläulich weisse überall deutlich begrenzte runde Blase, an welcher häufig der ausgestreckte Hals und Kopf mit seinen Saugnäpfen zu erkennen sind. Auch wenn Kopf und Hals eingezogen ist, markirt sich der Halstheil der Blase doch noch als ein hellerer weisser Fleck. Manchmal sind spontane Bewegungen des Thieres, wellenförmige Einschnürungen der Blase, Bewegun-

gen des Kopfes u. s. w. nachweisbar. Fast regelmässig sind, wie auch nicht anders zu erwarten, neben dem Cysticercus noch bedeutende anderweitige Veränderungen vorhanden. Glaskörpertrübungen gehen manchmal dem Sichtbarwerden des Cysticercus voraus, jedenfalls aber gesellen sie sich im weiteren Verlaufe des Uebels dazu. Häufig werden entzündliche Veränderungen in der Choroidea und Retina durch den mechanischen Reiz des Entozoon bedingt; Choroidea, Retina und manchmal auch noch die angrenzenden Glaskörperparthien können dabei zu einer compacten Masse verwachsen. Man sieht deshalb nicht selten gleichzeitig mit Cysticercen umschriebene schmutzig weissliche stark lichtreflectirende Stellen in den inneren Augenhäuten, welche der augenblicklichen Lage des Cysticercus nicht zu entsprechen brauchen, da letzterer ja, wenn er im Glaskörper liegt, seinen Ort verändert haben kann.

Nicht selten liegen Cysticercen zwischen Retina und Choroidea und bedingen dadurch ausgedehnte Netzhautablösungen. Doch kann es geschehen, dass Cysticercen, welche ursprünglich hinter der Netzhaut lagen, dieselbe durchbrechen und vor dieselbe gelangen. In einigen Fällen, in welchen dieser Vorgang ophthalmoskopisch verfolgt worden war, und dann wegen sympathischer Affection des andern Auges die exstirpatio bulbi vorgenommen wurde, habe ich mich durch die anatomische Untersuchung überzeugen können, dass die Durchbruchstelle der Retina deutlich erkennbar und durch eine Art von Narbengewebe wiederverschlossen war. Die Retina zeigte erhebliche entzündliche Veränderungen, lag aber der Choroidea vollständig wieder an. In einem dieser Fälle fand ich den Cysticercus nicht eigentlich im Glaskörper, sondern zwischen Retina und membrana hyaloidea.

Während des Föltallebens verläuft bekanntlich die art.

hyaloidea durch den canalis hyaloideus von der Eintrittsstelle der Sehnerven nach dem hintern Pol der Linse. H. Müller, welcher nachwiess, dass Reste dieser Arterie im Auge des Ochsen wie es scheint constant persistiren, stellte die Vermuthung auf, dass auch beim Menschen dasselbe vorkommen könne. In der That sind von Sämisch, Zehender und Liebreich Fälle beobachtet worden, in welchen von der Eintrittsstelle der Sehnerven nach dem hintern Pol der Linse ein Strang verlief, welcher auf Grund der Beobachtung H. Müller's, als Rest der arter. hyaloidea aufzufassen war.

V.

Diagnose des Brechzustandes.

Hat man sich von der Durchsichtigkeit der brechenden Medien überzeugt, so thut man gut zunächst dem Brechzustand des Auges seine Aufmerksamkeit zuzuwenden. Manchmal, wenn man es mit Patienten zu thun hat, deren Aussagen aus irgend einem Grunde unzuverlässig sind, ist es sogar sehr wichtig, ein objectives Mittel den Brechzustand festzustellen an der Hand zu haben. Will man in solchen Fällen sich einer absolut genauen Bestimmung möglichst annähern, so ist es nothwendig, vorher durch Atropin die Accommodation zu paralysiren und dadurch den Brechzustand auf den Fernpunkt zu reduciren. Wir haben schon oben besprochen, in welcher Weise sich der Brechzustand des Auges bei der ophthalmoskopischen Untersuchung bemerklich macht, und waren dabei zunächst von der Voraussetzung ausgegangen, dass das untersuchte Auge emmetropisch gebaut sei, d. h. dass parallel auf die Cornea fallendes Licht auf der Netzhaut seine Vereinigung finde, und dass deshalb umgekehrt das vom Augenhintergrund reflectirte Licht bei seinem Austritt aus dem untersuchten Auge parallel sei.

Ist das Auge hypermetropisch gebaut, so tritt das vom Augenhintergrund reflectirte Licht so divergent aus dem Auge, als ob es von einem hinter dem Auge liegendem Punkte ausgegangen wäre. Man sieht deshalb meistens schon aus grösserer Entfernung deutlich einzelne Theile des Augenhintergrundes z. B. einzelne Gefässe im aufrechtem Bild, doch muss man auch hier, um ein hinreichend ausgedehntes Gesichtsfeld zu gewinnen sich dem untersuchten Auge möglichst annähern. Dabei muss denn die Accommodation auf die Entfernung eingestellt sein, in welcher das von den brechenden Medien entworfene virtuelle Bild des Augenhintergrunds sich hinter dem Auge befindet, oder aber man kann statt dessen auch noch mit einem hinter dem Augenspiegel angebrachten oder dicht vor das untersuchte Auge gehaltenen Convexglas von entsprechender Brennweite den Augenhintergrund deutlich sehen. Die Brennweite des stärksten Convexglases, mit welchem man den Augenhintergrund noch scharf im aufrechten Bilde sieht, kann einen ungefähren Maasstab für den Grad der Hypermetropie abgeben. Je höher der Grad der Hypermetropie ist um so näher hinter dem Auge liegt das von den brechenden Medien entworfene virtuelle Bild des Augenhintergrundes, um so kleiner ist es also, während gleichfalls die zum deutlichen Sehen desselben gehörende Accommodationsanstrengung auch noch dazu beiträgt, es kleiner erscheinen zu lassen.

Ist das Auge myopisch, so ist das vom Augenhintergrund reflectirte Licht bei seinem Austritt aus dem Pupillargebiet convergent; man sieht daher bei der Untersuchung im aufrechten Bild den Augenhintergrund nur undeutlich. Dennoch ist bei geringen Graden von Myopie (bis etwa $^1/_{16}$) das aufrechte Bild noch erkennbar, obgleich es natürlich erst wenn man das corrigirende Concavglas zu Hülfe nimmt in scharfen Umrissen erscheint. Das schwächste

corrigirende Concavglas giebt ungefähr den Grad der Myopie an. Das hinter dem Spiegel anzubringende Concavglas muss, da man sich dem untersuchten Auge doch nur bis auf ungefähr 1½ Zoll annähern kann, immer eine etwas kürzere Brennweite haben als das die Myopie des untersuchten Auges neutralisirende Glas; bei hohen Graden von Myopie oder für myopische Beobachter ergiebt sich hieraus eine Schwierigkeit für die Untersuchung im aufrechten Bild, die man, wenn man will, dadurch umgehen kann, dass man nicht die ganze, sondern nur einen Theil der Myopie des untersuchten Auges durch ein hinter dem Spiegel angebrachtes Concavglas, den Rest der Myopie aber durch ein unmittelbar vor das untersuchte Auge gehaltenes Concavglas neutralisirt; die optische Summe beider Gläser $(\frac{1}{f} + \frac{1}{f'})$ giebt einen Massstab für den Werth der Myopie.

Befindet sich bei hochgradiger Myopie der Augenhintergrund weit jenseits der Brennweite der brechenden Medien, dann liegt das von den letzteren entworfene umgekehrte reelle Bild des Augenhintergrundes in einer geringen Entfernung vor dem Auge, so dass man hier (wie bei Hypermetropie ein aufrechtes) ein umgekehrtes ebenfalls in ein kleines Gesichtsfeld eingeschlossenes Bild des Augenhintergrundes in grösserer Entfernung deutlich sehen kann. Ob man es mit einem aufrechten oder umgekehrten Bilde zu thun hat, lässt sich sofort entscheiden, wenn man sich dem Auge stark annähert; bei noch so starker Annäherung bleibt das virtuelle Bild deutlich, weil sein optischer Ort sich hinter dem Auge befindet, das vor dem Auge befindliche umgekehrte reelle Bild dagegen kann nur so lange deutlich gesehen werden, als es in den Grenzen unserer Accommodation liegt, und diese Grenzen werden bei einiger Annäherung an das untersuchte Auge bald überschritten.

Nicht selten findet man, dass bei mittleren oder auch hohen Graden von Myopie hauptsächlich der diameter antero-posterior verlängert ist; das Auge hat dann keine Kugel- sondern mehr eine oblonge Form, was sich ophthalmoskopisch dadurch zu erkennen giebt, dass man um die äquatorialen Parthien des Augenhintergrundes zu sehen gar keine oder schwächere Concavgläser braucht, als für die im diameter antero-posterior gelegenen Theile z. B. für die Papille.

Benutzt man zur Untersuchung im umgekehrten Bild der stärkeren Vergrösserung wegen schwache Convexgläser (von 3—4″ Brennweite, welche dann natürlich ungefähr ebensoweit vom Auge entfernt gehalten werden müssen), so kann es bei hochgradiger Myopie vorkommen, dass das von den brechenden Medien des Auges entworfene reelle umgekehrte Bild des Augenhintergrundes zwischen Auge und Convexglas liegt, letzteres entwirft dann davon ein virtuelles vergrössertes Bild, dessen scheinbarer Ort sich hinter dem Convexglas befindet, und auf diese Entfernung muss dann die Accommodation eingestellt sein.

Ein Gegenstand von besonderem Interesse ist die ophthalmoskopische Diagnose des regelmässigen pathologischen Astigmatismus. Der optische Character dieser Refractions-Anomalie besteht darin, dass die brechenden Medien dabei in verschiedenen Meridianen einen verschiedenen Brechzustand zeigen Meistens zeigt der verticale oder ein nahezu verticaler Meridian den höchsten (kürzeste Brennweite) der horizontale oder ein nahezu horizontaler Meridian den niedrigsten Brechzustand (längste Brennweite). Diese Differenz im Brechzustande der verschiedenen Meridiane macht sich nun ophthalmoskopisch in sehr characteristischer Weise bemerkbar. Bei der Untersuchung im aufrechten Bild betrachten wir den Augenhintergrund durch die brechenden Medien wie durch eine Lupe; die Vergrösserung einer Lupe

ist um so stärker je kürzer die Brennweite, also am stärksten in der Richtung des Meridianes, welcher den höchsten Brechzustand besitzt, gewöhnlich also im verticalen. Das Bild eines runden Gegenstandes, also z. B. des intraocularen Sehnervenendes (der Papille) wird dann also nicht mehr rund, sondern oval erscheinen und zwar verlängert in Richtung des Meridians der kürzesten Brennweite, gewöhnlich also längsoval. Bei der Untersuchung im umgekehrten Bild können wir die brechenden Medien des Auges zusammen mit dem Convexglas als ein dioptrisches System betrachten, welches ein umgekehrtes Bild des Augenhintergrundes entwirft. Wir haben oben (pag. 31 u. 32) gesehen, dass unter diesen Umständen die Vergrösserung um so stärker ausfällt, je länger die Brennweite; hat also das dioptrische System, welches das umgekehrte Bild des Augenhintergrundes entwirft in verschiedenen Meridianen eine verschiedene Brennweite, so wird eine runde Papille dann ebenfalls nicht rund erscheinen, sondern verlängert in Richtung des Meridians der längsten Brennweite, der Regel nach also queroval.

Erscheint also die Papille im aufrechten Bild längsoval im umgekehrten queroval, so ergiebt sich von selbst, dass sie anatomisch weder das eine noch das andere sein kann, sondern dass für diese Formverschiedenheit der ophthalmoskopischen Bilder ein optischer Grund vorliegen muss. Nicht selten ist die Papille, wie sich eben aus der vergleichenden Untersuchung des aufrechten und umgekehrten Bildes ergiebt, wirklich anatomisch längsoval, weniger häufig queroval, das hindert aber die ophthalmoskopische Diagnose des Astigmatismus keineswegs, denn es genügt durchaus nicht etwa nur im aufrechten oder nur im umgekehrten Bild zu untersuchen, sondern immer ist es der Vergleich der beiden Bilder worauf sich die Diagnose gründet, und die im Wesen des Astigmatismus selbst begründete Formverschiedenheit

des aufrechten und umgekehrten Bildes ist immer vorhanden, die anatomische Form der Papille sei welche sie wolle. Eine längsovale Papille wird z. B. bei vorhandenem regelmässigen pathologischen Astigmatismus im aufrechten Bild sehr stark längsoval erscheinen, im umgekehrten Bild aber nahezu rund, eine anatomisch querovale Papille dagegen im aufrechten Bild z. B. nahezu rund und im umgekehrten stark queroval. Wichtig ist es nur, des genaueren Vergleiches halber dem umgekehrten Bild ungefähr dieselbe Vergrösserung zu geben, in welcher das aufrechte Bild erscheint, was man nahezu erreicht, wenn man das umgekehrte Bild mittelst eines Convexglases von etwa 3″ Brennweite entwirft. Noch mehr kommt darauf an nicht durch schiefe Haltung des Convexglases die Form des umgekehrten Bildes zu verändern, man muss also für eine genaue Centrirung des Convexglases sorgen, welche man erreicht, wenn man dasselbe so hält, dass die an seiner vorderen und hinteren Fäche reflectirten Bilder des Augenspiegels aufeinander und womöglich auch noch auf das Centrum der Papille oder wenigstens unmittelbar daneben fallen. Man richte ferner seine Aufmerksamkeit auf den Querschnitt der Sehnerven selbst. Diess ist besonders dann zu empfehlen, wenn das intraoculare Sehnervenende sich wegen unvollständiger Pigmentirung des umgebenden Choroidalringes von einem unregelmässigem weissen Rande (der durch die Choroidea hindurchscheinenden Sclera) umgeben zeigt, welcher eben seiner Unregelmässigkeit wegen zu einer vergleichenden Untersuchung wenig geeignet ist. Giebt dagegen der Sehnerv mit dem ihm umgebenden Sclerastreif zusammen eine regelmässig begrenzte annähernd runde Figur, so kann es unter Umständen sogar zweckmässiger sein die Aufmerksamkeit auf diese deutlich begrenzte Fläche zu richten.

VI.

Untersuchung des Augenhintergrundes.

Zum ophthalmoskopischen Bild des Augenhintergrundes tragen die drei Umhüllungshäute des Glaskörpers, die Retina, Choroiden und Sclera sowohl in physiologischen als pathologischen Zuständen in sehr verschiedener Weise bei. Abgesehen von den individuellen Differenzen übt auch die Art und Weise der Beleuchtung einen Einfluss aus auf den Character des ophthalmoskopischen Bildes. Je stärker die Beleuchtung um so glänzender treten auch die Farbeneffecte hervor, um so blendender und unangenehmer ist aber auch die Untersuchung für den Patienten. Am wenigsten blendend ist immer die Untersuchung im aufrechten Bilde; benutzt man dazu einen nicht foliirten oder schwarzfoliirten Planspiegel, so kann von Blendung kaum noch die Rede sein; man erhält dabei ein Minimum von Beleuchtung, welches indess nicht für alle Fälle als ausreichend bezeichnet werden kann. Bedeutend stärker und fast immer vollständig ausreichend wird schon die Beleuchtung, wenn man sich eines foliirten (oder metallenen) Planspiegels bedient.

Bei der Untersuchung im umgekehrten Bild geben die

gewöhnlichen Concavspiegel von 7″ Brennweite ein sehr helles Beleuchtungsfeld, welches aber gewöhnlich etwas kleiner ausfällt als das ophthalmoskopische Gesichtsfeld, weniger blendend für den Patienten wird die Untersuchung, wenn man dem Spiegel eine längere Brennweite giebt, ja auch ein Planspiegel ist für die Untersuchung im umgekehrten Bild meistens genügend.

Will man ein grosses Gesichtsfeld bei geringer Vergrösserung übersehen, so benutze man zum umgekehrten Bild starke Convexgläser (von 1 bis 1½″ Brennweite) zur Untersuchung feinerer Details bei starker Vergrösserung dient entweder das aufrechte Bild, oder bei Benutzung schwächerer Convexgläser (von 3 bis 4″ Brennweite) das umgekehrte; ersteres hat den Vortheil, dass es für den Patienten und den Untersuchenden weniger ermüdend ist, letzteres erlaubt bei gleicher oder auch noch beträchtlicherer Vergrösserung eine intensivere Beleuchtung und ein grösseres Gesichtsfeld. Am besten ist es immer sich beider Untersuchungsmethoden zu bedienen.

Im Normalzustand hat die Choroidea bei weiten den grössten Antheil an der Configuration des ophthalmoskopischen Bildes, die Retina ist fast vollständig durchsichtig und reflectirt deshalb nur sehr wenig Licht, während die Sclera von der Choroidea bedeckt nur durch letztere hindurch beleuchtet und sichtbar werden kann. Je pigmentreicher also die Choroidea ist um so weniger, je pigmentarmer um so mehr, wird sich die Sclera im ophthalmoskopischen Bilde bemerklich machen.

Aber auch das Aussehen der Choroidea selbst ist je nach deren Pigmentgehalt wesentlich verschieden. Ist die Choroidea schwach pigmentirt, so treten ihre Gefässe mit grosser Deutlichkeit hervor. Auf dem hellen, durch das dichte hierbei nicht sichtbare Capillarnetz der Choroidea

und das vorhandene Pigment, blass gelblich roth gefärbten Hintergrund der Sclera treten die Choroidalgefässe bis in ihre feinen Verästelungen mit ausgezeichneter Deutlichkeit hervor; ebenso deutlich und mit überraschender Grösse präsentiren sich die die Sclera durchbohrenden Gefässstämme der venae vorticosae. Augen, welche diesen leichten Grad von Albinismus zeigen, sind gewöhnlich myopisch gebaut und dabei nicht ganz scharfsichtig.

Wesentlich anders gestaltet sich das Bild des Augenhintergrundes, wenn das Choroidalstroma reichlich und dunkel pigmentirt ist, während das Choroidal-Epithel schwächer pigmentirt und deshalb durchsichtiger ist. Hier werden einerseits die grossen in den äussersten Schichten des Choroidalstroma dicht an der Sclera liegenden Gefässstämme der venae vorticosae, andererseits aber auch die feinen Choroidalgefässe durch das Stroma-Pigment verdeckt, während die sichtbar bleibenden mittleren Choroidalgefässe ein sehr deutliches rothes Netzwerk bilden, dessen Maschen (die sogenannten Intervascularräume) eben wegen der Dunkelheit des Stromapigmentes ein fast schwarzes Aussehen zeigen.

Die im Choroidalstroma verlaufenden Gefässe nämlich, sind nur mit wenig Stromapigment bedeckt, dasselbe füllt dagegen die Zwischenräume zwischen den Gefässen aus. Die Gestalt dieser Intervascularräume variirt je nach der Localität in den tieferen Theilen des Augenhintergrundes; in der Gegend des Sehnerveneintrittes und der macula lutea ist das Netz der Choroidalgefässe enger, die Form der Zwischenräume zwischen den Gefässen daher mehr rundlich eckig, in den äquatorialen Partien verlaufen die Choroidalgefässe mehr in meridionaler Richtung parallel und mit weniger zahlreichen Anastomosirungen neben einander, wodurch die Form der Intervascularräume eine mehr längliche wird.

Manchmal sind die eben besprochenen Consequenzen einer reichlichen und dunklen Pigmentirung im Choroidalstroma bei relativ hellerer Pigmentirung des Choroidalepithels in so exquisiter Weise vorhanden, und geben ein vom gewöhnlichen so verschiedenes ophthalmoskopisches Bild, dass Anfänger nicht selten geneigt sind, die als dunkle Flecke auf rothem Grunde erscheinenden Intervascularräume für pathologische Bildungen anzusehen. Theils die eben besprochenen von ihrem Ort im Augenhintergrund abhängigen Formdifferenzen dieser dunkeln Intervascularräume, theils die Gleichmässigkeit mit welcher sich die in Rede stehende Eigenthümlichkeit über den Augenhintergrund verbreitet, endlich die zuerst von Liebreich hervorgehobene Möglichkeit bei starker Vergrösserung das Vorhandensein der Pigmentepithelial-Schicht an der durch dieselbe bedingten feinen Punktirung des Augenhintergrundes zu erkennen, genügen vor solchen Irrthümern zu schützen. Sind dagegen die Gefässe und Intervascularräume der Choroidea an verschiedenen Stellen mit sehr verschiedener Deutlichkeit sichtbar, so hat man Grund, da wo das Choroidalstroma deutlicher sichtbar ist, eine locale Entfärbung des Choroidalepithels anzunehmen.

Für gewöhnlich ist die gröbere anatomische Structur des Choroidalstroma nur in geringem Maasse sichtbar, denn meistens ist es weniger intensiv pigmentirt als das Choroidalepithel und letzteres ist, obgleich es nur aus einer einfachen Zellenschicht besteht, doch in hohem Grade undurchsichtig. Hiervon kann man sich sehr leicht anatomisch überzeugen, wenn man bei schwacher mikroskopischer Vergrösserung solche Stellen der Choroidea, welche noch ihren unverletzten Pigmentepithel-Ueberzug besitzen, mit solchen vergleicht, von denen man denselben entfernt hat.

Die Farbe des Pigmentepithels ist bei Neugeborenen stets sehr dunkel, während das Stroma heller gefärbt ist,

später aber zeigt das Choroidalepithel erhebliche individuelle Farbenverschiedenheiten, doch pflegt im Normalzustand die Färbung des Choroidalepithels, über den ganzen Augenhintergrund (so weit derselbe ophthalmoskopisch sichtbar ist) eine und dieselbe Farbennuance zu zeigen; nur in der Gegend der macula lutea retinae zeigt es constant eine dunklere Färbung.

Diese Thatsache ist bei der Untersuchung der macula lutae wohl zu beachten, denn manchmal macht sich diese Farbendifferenz in so auffallender Weise bemerklich, dass diagnostische Irrthümer dadurch veranlasst werden können. Die Eigenthümlichkeiten, welche die Pigmentirung der Choroidea an der Eintrittsstelle der Sehnerven darbietet, werden wir bei dieser besprechen.

Die Retina ist im Normalzustand in hohem Grade durchsichtig, reflectirt also auch nur wenig Licht. Je heller die Choroidea gefärbt ist, je mehr Licht also von dieser und von der Sclera reflectirt wird, um so weniger sichtbar wird der schwache Reflex der Retina. Ist aber die Choroidea dunkel gefärbt, so macht sich auf diesem matten und dunkeln Hintergrund das von der Retina selbst reflectirte Licht deutlicher bemerklich, und diess ist natürlich da am meisten der Fall, wo die Retina am dicksten ist, nämlich in der Nähe der Eintrittsstelle des Sehnerven. Hier erkennt man nicht selten die Retina als eine dünne schwach lichtreflectirende Membran, welche eine vom Sehnerven ausgehende radiaere (die Richtung des Nervenfaserverlaufes andeutende) Streifung zeigt. Aller Wahrscheinlichkeit nach sind es jedoch nicht die Nervenfasern, welche diese Streifung bedingen, sondern vielmehr die durch die Richtung des Nervenfaserverlaufes bedingte Anordnung der bindegewebigen Elemente, die in regelmässigen Reihen angeordneten Enden der Radiaerfasern und das von denselben aus-

gehende die Nervenfasern umspinnende bindegewebige Netzwerk, welches in der Nervenfaserschicht, besonders in der Nähe des Sehnerveneintrittes am entwickeltsten ist. Diese leichte physiologische Trübung der Retina zeigt erhebliche individuelle Verschiedenheiten und kann einen solchen Grad erreichen, dass dadurch die Begränzung des Sehnerven besonders an der innern (Nasen-) Hälfte der Papille verdeckt wird, und dass einzelne Netzhautgefässe, wenn sie streckenweise hinter der Nervenfaserschicht verlaufen, leicht verschleiert erscheinen.

Verschieden von diesem Sichtbarwerden der Retinalsubstanz ist ein eigenthümliches Spiegeln der innern Oberfläche der Retina, welches manchmal bei Kindern, seltener bei Erwachsenen vorkommt, und dann in einem grossen Theil der Retina nachweisbar zu sein pflegt. Es ist dies ein auffallender ausgebreiteter glänzender Lichtreflex, welcher mit der Haltung des Spiegels seine Stelle ändert, und gewöhnlich längs der Retinalgefässe am weitesten nach der Peripherie zu verfolgen ist. Ein sehr eigenthümliches und characteristisches Verhalten zeigt dieses Spiegeln der Retina in der Gegend der macula lutea, hier nämlich fehlt es entweder oder ist wenigstens bedeutend schwächer, und daher erscheint dann rings um die macula lutae ein stark reflectirender Ring von etwas grössern Durchmesser als die Eintrittsstelle des Sehnerven; dieser spiegelnde Ring umgiebt die ganze macula lutea und kann durch leichte Drehung des Spiegels nach einander in seinem ganzen Umfang deutlich gemacht werden. Die Abschwächung dieses eigenthümlichen Spiegelreflexes der Retina in der Gegend der macula lutea erklärt sich wohl daraus, dass in der macula lutea die Nervenfaserschicht erheblich dünner ist als an allen andern ungefähr gleich weit vom Sehnerven entfernten Stellen; die Nervenfaserschicht der macula lutea

enthält nur so viel Nervenfasern als physiologisch zu den hier befindlichen Retinalelementen gehören, während die Nervenfasern, welche vom Opticus aus zur Peripherie der Retina verlaufen, die macula lutea umgehen, ferner fehlt in der macula lutea der an allen übrigen Stellen der Retina sehr innige Zusammenhang der innern Enden der Radiaerfasern mit der membrana limitans, wesshalb letztere Membran, welche sonst durch ihre Verschmelzung mit den Enden der Radiaerfasern fest mit der Retina zusammenhängt sich in der macula lutae bei der anatomischen Präparation, besonders an Querschnitten leicht von ihr ablöst resp. es fehlen hier die verbreiterten, mit der limitans verschmelzenden Enden der Radiaerfasern selbst, was jedenfalls dazu beitragen muss, den Spiegelglanz der innern Netzhautfläche in der Gegend der macula lutea zu verringern. Das Centrum der macula lutea markirt sich manchmal durch seine abweichende etwas dunkler-rothe Färbung; da nämlich die Retina hier, in der Gegend der fovea centralis sehr dünn ist, so ist sie hier auch am aller durchscheinendsten und deshalb erscheint hier auch der Farbenton der Choroidea weniger abgedämpft als an allen übrigen Stellen.

Häufig zeigt die macula lutea keines der bisher angeführten Kennzeichen, sie markirt sich dann nur noch durch ihre Lage, und dadurch, dass in ihrem Umfang die Retinalgefässe spitz zu enden scheinen. Die Untersuchung der macula lutea ist schwieriger als die aller andern Partien des Augenhintergrundes, denn erstens contrahirt sich wegen des directen Lichteinfalles auf die empfindlichste Stelle der Retina die Pupille sehr lebhaft, und zweitens verdeckt hier der gar nicht zu vermeidende Hornhautreflex noch ausserdem einen Theil der an sich schon verengerten Pupille.

Will man sich mit Genauigkeit davon überzeugen, ob in der Nähe des Fixirpunktes vorhandene Sehstörungen etwa

durch Veränderungen an der macula lutea bedingt sind, so ist es am besten im aufrechten Bild mittelst eines Planspiegels zu untersuchen, und den Patienten anzuweisen, das vom Spiegel reflectirte Flammenbild möglichst nahe an der Durchbohrung des Spiegels zu fixiren. Gewöhnlich muss man dann gleichzeitig um den Augenhintergrund genau zu sehen, ein Concavglas von geeigneter Brennweite hinter dem Spiegel anbringen. Ist die Retina sehr durchsichtig, was an der Peripherie, wo sie sich erheblich verdünnt, immer der Fall ist, so ist sie nur am Vorhandensein ihrer Gefässe zu erkennen, letztere verdienen daher stets eine besondere Beachtung. Man kann an den Retinalgefässen, wenigstens in den grösseren Stämmen, die Arterien durch ihre heller rothe Farbe deutlich von den Venen unterscheiden, letztere verlaufen gewöhnlich auch leicht geschlängelt (manchmal auffallend stark). Die grösseren Retinalgefässe pflegen in ihrer Lägsaxe einen hellen Streifen zu zeigen, den Reflex der cylindrischen Gefässwand.

Eine Verwechselung der Retinal- und Choroidalgefässe ist im Normalzustand kaum möglich; letztere erscheinen sofern sie sichtbar sind immer weniger scharf contourirt, etwas breiter und zeigen gewöhnlich einen mehr parallelen Verlauf, während die Retinalgefässe durchschnittlich enger und scharf contourirt sind und sich dichotomisch theilen. In letzter Instanz entscheidend ist in allen Fällen der Umstand, dass die Retinalgefässe sich sämmtlich bis zum Sehnerven hin nach rückwärts verfolgen lassen müssen.

Die Stelle des Sehnerveneintritts liegt nach innen von der macula lutea und ein wenig höher als diese, man muss daher um die Eintrittsstelle des Sehnerven zu sehen, das Auge (etwa 20°) nach innen und nur sehr wenig nach oben richten lassen. Man achte zunächst darauf, dass wenn man bei einfacher ophthalmoskopischer Beleuchtung und aus

einiger Entfernung untersucht, der rothe Reflex des Augenhintergrundes eine hellere Färbung annimmt, sobald sich die Eintrittsstelle des Sehnerven in unserer Sehlinie befindet. Diese Stellung des Auges braucht man nun nur beizubehalten, um sofort im aufrechten oder umgekehrten Bild den Sehnerven zu finden. Hat sich unterdessen die Stellung des untersuchten Auges (oder auch die Richtung der eignen Sehlinie) verändert, so erreicht man die Papille sicher dadurch, dass man irgend ein sichtbares Retinalgefäss, nach rückwärts, d. h. entgegengesetzt zur Richtung seiner Verästelung, verfolgt.

Die Ursprungsstelle der Gefässe aus der Papille liegt ungefähr in der Mitte des Sehnervenquerschnittes gewöhnlich etwas nach der Nasenseite zu und von hier aus verlaufen die Hauptäste der Arterien sowohl als der Venen zunächst vorwiegend nach oben und unten; gewöhnlich sieht man zwei feine Gefässe, schon auf der Papille die Richtung nach der macula lutea annehmen. Die meisten an sich unerheblichen individuellen Verschiedenheiten, in der Anordnung der Gefässe hängen grösstentheils davon ab, ob die erste Theilungsstelle der Arterie oder der Vene ophthalmoskopisch sichtbar ist oder nicht. Ausser den Hauptästen der Centralgefässe sieht man ausnahmsweise manchmal noch kleine Gefässe seitlich aus dem Opticus in die Retina hineingehen.

Ein bemerkenswertheres physiologisches Phänomen ist der constant vorhandene aber nicht immer leicht wahrnehmbare Venenpuls. Man sieht denselben nie über die Grenzen der Papille hinaus, meist nur an der Ursprungsstelle der Venen und am leichtesten an den grössten Venenstämmen, welche sich einigermaassen abgeflacht, scheinbar zugespitzt in die Tiefe der Papille einsenken, gewöhnlich daher nur an dem einem oder andern der grossen Venen-

stämme mit besoderer Deutlichkeit. Unmittelbar nach dem Radialpuls sieht man den Venenstamm von der Peripherie aus anschwellen und nach einer kurzen Pause sich von seinem centralen Ende aus entleeren. Die ophthalmoskopisch sichtbaren Circulationserscheinungen wurden frühzeitig besonders von Ed. Jäger, Coccius, v. Gräfe und Donders studirt, und die Erklärung des Venenpulses von letzterem schliesslich dahin formulirt, dass der durch jede Herzsystole vorübergehend gesteigerte Seitendruck in den Arterien zum Theil mit auf den Glaskörper übertragen wird. Die Steigerung des Glaskörperdruckes aber muss nun auch auf die Venen wirken, und wird dieselben um so leichter comprimiren, je geringer der Seitendruck in denselben ist. Der venöse Seitendruck aber, welcher von der Peripherie nach dem Herzen zu abnimmt, muss im Auge in den Hauptstämmen der Venen am geringsten sein. Dieser Theil der Vene also wird etwas comprimirt und gewährt dadurch nicht Raum genug zum leichten Abfluss des durch die Herzsystole in die Retinalarterien geworfenen vermehrten Blutquantums; es erfolgt also in den Venen eine Blutstauung, welche sofort aufhört, wenn nach Beendigung der Herzsystole die Drucksteigerung in den Arterien vorübergeht. Der in Folge hiervon eintretende geringere Druck des Glaskörpers erlaubt den Venenmündungen sich auszudehnen, so dass das angestaute Venenblut nun mit grosser Geschwindigkeit abfliessen kann.

Der von Ed. Jäger zuerst beobachtete Arterienpuls ist nur unter pathologischen Bedingungen in den Centralarterien im Bereich der Papille oder nicht weit darüber hinaus, sichtbar. Es characterisirt sich durch ein stossweises Vordringen der rothen Blutsäule im Arterienstamm zur Zeit der Herzsystole, während der Herzdiastole dagegen erscheint der pulsirende Arterienstamm bedeutend

blutleerer. Dieses Pulsphänomen tritt immer nur dann ein, wenn der Glaskörperdruck höher wird als der Seitendruck in den Arterien, so dass nur durch die plötzliche Steigerung des arteriellen Druckes, während der Herzsystole Blut in die Arterien eindringen kann. Der Arterienpuls lässt sich stets durch einen anhaltenden und hinlänglich starken Fingerdruck auf den Bulbus künstlich provociren, wobei sich gleichzeitig die gestörte Retinalcirculation durch eine Verdunklung des Gesichtsfeldes bemerklich macht.

Ein spontan oder bei leichtem Fingerdruck auftretender Arterienpuls ist daher immer ein Zeichen einer abnormen Steigerung des intraocularen Druckes und hat daher, worauf v. Graefe zuerst aufmerksam machte, eine hohe Bedeutung für die Diagnose des Glaucoms.

Stets sieht man in der Papille, nach aussen von der Ursprungsstelle der Gefässe einen helleren verschieden grossen Fleck, welcher seine Färbung der lamina cribosa verdankt. Jeder Querschnitt der Sehnerven nicht bloss der natürliche Querschnitt, welchen das intraoculare Sehnervenende darbietet, hat das Ansehen einer siebförmig durchbrochenen Platte, die anatomische Eigenthümlichkeit der sog. lamina cribosa liegt vielmehr darin, dass ein Theil der mit den Nervenfaserbündeln im Opticusstamm nach vorn verlaufenden Bindegewebsmasse sich seitlich nach der Sclera hin umbiegt, während andererseits reichliche straffe Faserzüge der Sclera quer durch den Sehnerven hindurchgehen was gewiss dazu beiträgt diesem physiologisch so wichtigen Punct die für die normalen Verhältnisse des intraocularen Druckes genügende Widerstandsfähigkeit zu geben.

Die durch die lamina cribosa hindurch gehenden Nervenfaserbündel werden nun noch zusammengehalten bis sie sich über die äussern (d. h. auswärts von der Nervenfaserschicht liegenden) Schichten der Retina erhoben haben, denn

nun erst können sie, da sie die innerste Schicht der Retina bilden sich umbiegen und in der Fläche ausbreiten.

Durch diese Umbiegung der Nervenfasern muss nothwendiger Weise in der Mitte eine kleine trichterförmige Vertiefung entstehen, welchenur zum Theil von den Centralgefässen ausgefüllt wird. Die Tiefe dieser kleinen Grube hängt, wie H. Müller gezeigt hat, wesentlich ab von dem Verhalten der äusseren Retinalschichten. Erstrecken sich diese bis dicht an das intraoculare Sehnervenende heran, so müssen die Nervenfasern steil aufsteigen und sich dann rasch umbiegen, wodurch die centrale trichterförmige Vertiefung verengt wird. Ophthlmoskopisch erscheint dann dieselbe, da hier zwischen der lamina cribosa und dem Glaskörper eine geringere Masse Nervensubstanz liegt, als ein hellerer Fleck. Fig. 1 (Taf. I.) giebt ein deutliches Beispiel dieses Verhältnisses, beiderseits treten die äussern Schichten der Retina in ihrer ganzen Dicke bis dicht an die Eintrittsstelle heran, die Nervenfasern müssen daher steil aufsteigen und können erst jenseits des Niveaus der äussern Schichten anfangen sich umzubiegen. Die Nervenfaserschicht kommt dadurch in ein verhältnissmässig hohes Niveau zu liegen und ausserdem werden ihre Fasern ehe sie sich in der Fläche der Retina ausbreiten können, so zusammengehalten, dass im Bereiche der Eintrittsstelle auch die Nervenfaserschicht eine etwas grössere Dicke als gewöhnlich darbietet. Auf diese Weise erreicht die ganze Papille eine ungewöhnliche Höhe. Nehmen dagegen die äussern Schichten der Retina von der Sehnervengrenze angefangen nur allmählig an Mächtigkeit zu, um erst in einiger Entfernung ihre ganze Dicke zu erreichen, so werden sich auch die Nervenfasern sanfter und allmähliger umbiegen müssen und die centrale Vertiefung wird dadurch breiter und tiefer und lässt deutlich die characteristische Zeichnung der lamina cribrosa erkennen. Im Bereich dieser centralen

Vertiefung liegt nämlich die lamina cribrosa dicht an den durchsichtigen Medien der Augen und ihre bindegewebigen Elemente können daher mehr weisses Licht reflectiren, als da, wo sich zwischen ihnen und dem Glaskörper noch die ganze von dichten feinen Bindegewebenetzen umstrickten und von reichlichen sehr feinen (ophthalmoskopisch nicht sichtbaren) Gefässen dnrchzogene Masse der Nervenfaserbündel befindet, welche jedenfalls wesentlich dazu beiträgt, das weisse von dem Bindegewebe des lamina cribrosa reflectirte Licht abzudämpfen und der Eintrittsstelle des Sehnerven den blass röthlichen Schimmer zu geben der sie im Normalzustand auszeichnet.

Beinahe immer findet sich also im Sehnerven eine kleine Vertiefung oder wenn man will Excavation, doch pflegt man diesen Zustand meistens nur dann, wenn er sich in mehr als gewöhnlichem Grade entwickelt vorfindet als „physiologische Excavation“ zu bezeichnen.

H. Müller hat bereits die Bemerkung gemacht, dass die in Rede stehende Grube in mehreren der von ihm untersuchten Fällen „nicht in der Mitte der Eintrittsstelle, sondern mehr gegen die Seite des gelben Fleckes hin lag, während die Hauptgefässstämme auf der vom gelben Fleck abgewendeten Seite der Grube heraufstiegen; sowie das öfters die Masse der Nerven, welche über den Rand der Eintrittsstelle hinweggeht an verschiedenen Stellen nicht gleich, sondern in Richtung des gelben Fleckes geringer ist als sonst.“ Hiermit sind jedenfalls die anatomischen Eigenthümlichkeiten der physiologischen Excavation, und die Erklärung für ihr ophthalmoskopische Verhaltung gegeben.

Fig. 2 (Taf. I) zeigt den Längsschnitt eines Sehnerven, an welchem die in Rede stehende Niveaudifferenz deutlich zu sehen ist, obgleich ich nicht bezweifle, dass in Fällen von ausgeprägter physiologischer Excavation dieselbe noch be-

deutend entwickelter vorkommen kann. N. ist die innere (Nasen-), M. die äussere (Schläfen-) Seite der Papille. Die äussern Schichten der Retina sind bei N. höher als bei M., die Nervenfasern müssen desshalb bei N. vor ihrer Umbiegung in ein höheres Niveau bergaufsteigen als bei M., ausserdem aber ist auch der senkrechte Durchmesser der Nervenfaserschicht über dem Ende der äusseren Schichten an der Nasenseite beträchtlich dicker als an der entgegengesetzten. Beides vereinigt sich eine ansehnliche Niveaudifferenz zu Stande zu bringen, die noch viel beträchtlicher ausfällt, wenn wir, wie bei der ophthalmoskopischen Untersuchung, hauptsächlich das Niveau der Innnen-Fläche der Retina an der innern Hälfte der Papille, mit dem der lamina cribrosa vergleichen. Die art. centr. retinae läuft an der inneren Seite (bei N.) in die Höhe, (verlässt aber die Ebene des Schnittes bevor sie auf der Höhe der Retina angekommen ist.) Dieser Verlauf der Gefässstämme ist ganz constant, sie steigen stets an der Nasenseite an der steilen Wand der Nervenfaserschicht in die Höhe, ganz einfach desshalb, weil sie im intraocularen Sehnervenende dieselbe Richtung beibehalten, welcher sie im orbitalen Theil des Sehnerven folgten, und weil ihre Hauptäste zunächst auf der Nasenseite der Retina verlaufen, ehe sie sich nach allen Seiten hin weiter verästeln.

Die Erklärung für das Zustandekommen der physiologischen Excavation ist wahrscheinlich darin zu suchen, dass die Nervenfasern bei ihrem Verlauf vom Opticus nach der Peripherie der Retina die Gegend der macula lutea zu vermeiden haben. Die verbreitete Angabe, dass im Bereich der macula lutea überhaupt keine Nervenfaserschicht vorhanden sei, ist zwar in sofern unrichtig, als sich eine dünne Nervenfaserschicht auch hier nachweisen lässt, wahrscheinlich aber sind nicht mehr Nervenfasern vorhanden als diejenigen, welche in physiologischen Zusammenhang mit der

macula lutea selbst stehen, während die Nervenfasern, welche den jenseits der macula lutea gelegenen peripherischen Retinalparthien angehören, die Gegend der macula lutea vermeiden. Der bogenförmige Verlauf der Nervenfasern um die macula lutea ist ja auch längst bekannt und gab eben zu der irrthümlichen Behauptung des Fehlens der Nervenfaserschicht an jener Stelle Veranlassung. Es liegt nun die Vermuthung nahe, dass möglicher Weise in einzelnen Fällen schon in Sehnerven selbst die dem excentrischen Sehen dienenden Nervenfasern so angeordnet sein könnten, dass sie der Gegend der macula lutea von vorn herein möglichst fern bleiben. Der nach der macula lutea zu liegende äussere Theil der Sehnerven enthält dann nur die Nervenfasern, welche der macula lutea angehören, wodurch die ganze übrige Nervenmasse nach innen, oben und unten zusammengedrängt, nothwendiger Weise am Umfang der innern Hälfte der Papille eine halbmondförmige Gestalt annehmen muss.

Auf Grund dieser Verhältnisse gestaltet sich das ophthalmoskopische Bild der psysiologischen Exavation folgendermassen. In dem der macula lutea zugewandten Theil der Papille sieht man einen hellen weissen Fleck, der neben den Ursprüngen der Centralgefässe deutlich die characterische Zeichnung der lamina cribrosa erkennen lässt: ein helles stark reflectirendes weisses Netzwerk, dessen von den senkrecht hindurchtretenden Nervenbündeln ausgefüllte Zwischenräume eine graue Färbung zeigen. Wegen der hier relativ geringeren Menge der nach der macula lutea verlaufenden Nervenfasern kann nämlich die lamina cribrosa mit hinlänglicher Deutlichkeit durchscheinen. Ausserdem sieht man auf dem hellen Grunde dieses Fleckes stets die wenigen nach der macula lutea hin verlaufenden feinen Gefässe.

Nach innen, oben und unten ist der helle Fleck gegen

die grau röthlich erscheinende Nervenmasse der Papille mehr oder weniger scharf begrenzt. Der grösste Theil der Nervenmasse der Papille zeigt sich nämlich in Gestalt eines Halbmondes zusammengedrängt, dessen dickster Theil nach der Nasenseite zu liegt, während die beiden Hörner oben und unten nach der macula lutea hin gerichtet sind, und man sieht diese halbmondförmig angeordnete Masse der Nervenfasern vom Grunde der lamina cribrosa steil aufsteigen und im Niveau der Retina scharf umbiegen.

Die physiologische Excavation kann daher stellenweise (meist an ihrem innern und obern Umfang) einen äusserst scharfen Rand zeigen. Nirgends aber, und diess ist ein Punkt von grosser Wichtigkeit fällt der Rand der physiologischen Excavation mit dem Rande des Sehnerven selbst zusammen. An der innern Hälfte der Papille ist diess leicht zu constatiren, schwieriger an der äussern, denn hier ist häufig überhaupt kein scharf begrenzter Excavations-Rand vorhanden, sondern die Papille erhebt sich hier allmählich auf das Niveau der Retina, und erreicht dieses Niveau immer schon vor dem Rande der Sehnerven. Denselben Verlauf wie die Nervenfaserschicht nehmen auch die in derselben enthaltenen Gefässe. Man sieht daher die Retinatgefässe, da, wo sie an der innern Hälfte der Papille den Rand der physiologischen Excavation erreichen hakenförmig umbiegen, während die am Abhange der Nervenfaserschicht herabsteigenden Gefässstücke bis dahin, wo sie in der lamina cribrosa verschwinden nur in perspectivischer Verkürzung oder manchmal auch gar nicht sichtbar sind.

Man kann sich ophthalmoskopisch mit Sicherheit davon überzeugen, dass die Ebene der Retina, da wo sie den scharfen Rand der Grube erreicht höher liegt als die lamina cribrosa. Ist das Auge z. B. emmetropisch gebaut, so dass man die in Ebene der Retina verlaufende Gefässe im auf-

rechten Bild scharf und deutlich sehen kann, so braucht man um die lamina cribosa mit derselben Deutlichkeit zu sehen Concavgläser (das schwächste Concavglas mit dem ich mit emmetropischen Augen unter solchen Verhältnissen die lamina cribrosa deutlich sehe, hat durchschnittlich eine negative Brennweite von 16—20 Zoll.)

Ein ebenso werthwolles und sehr characteristisches Kennzeichen liefert die Untersuchung im umgekehrten Bilde.

Fig. 19.

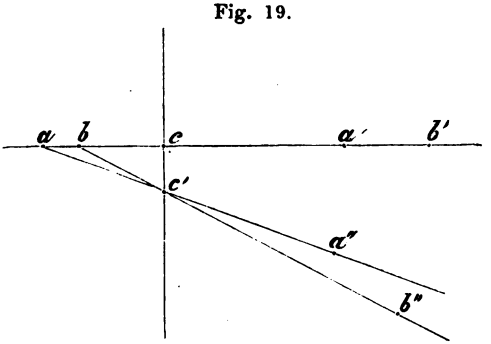

Liegen in Fig. 19 die Punkte a und b in die Sehlinie des Beobachters; ist c der optische Mittelpunkt eines Convexglases und befinden sich die Punkte a und b jenseits der Brennweite desselben so werden a' b' die respectiven reellen (umgekehrten) Bilder dieser Puncte darstellen. Bewegen wir jetzt, bei unveränderter Sehlinie das Convexglas so, dass sich sein optischer Mittelpunkt in c' befindet, so wird das Bild des Punktes a auf der Linie ac' beispielsweise in a'', das des Punktes b auf der Linie bc', beispielsweise in b'' entworfen; das Bild des Punktes b hat sich also weiter von unserer Sehlinie entfernt, als das Bild des Punktes a, resp. das Bild des weiter nach vorn gelegenen Punktes hat durch die Verschiebung des Convexglases eine stärkere Verschiebung erfahren, als das eines weiter nach hinten gelegenen Punk-

tes. Man sieht also, wenn man bei der Untersuchung im umgekehrten Bilde leichte Bewegungen des Convexglases ausführt den ganzen scharfen Rand der physiologischen Excavation sich über der lamina cribrosa verschieben, resp. wenn man die Umbiegungsstelle eines Retinalgefässes am Rande der Grube fixirt und nun Bewegungen des Convexglases rechtwinklig auf den Verlauf des Gefässes ausführt, so sieht man das fixirte Gefässstück sich stärker verschieben als einen dicht daneben liegenden Theil der lamina cribrosa. Bei der grossen Wichtigkeit, welche die ophthalmoskopische Erkenntniss der Niveaudifferenzen im Augenhintergrunde hat, ist es sehr zu rathen, sich in allen Fällen von physiologischer Excavation diese Kennzeichen recht klar zu machen.

Die Form des Sehnervenquerschnittes ist meist rund, nicht selten stehendoval, weniger häufig queroval.

Die Begrenzung des Opticus gegen die Sclera ist natürlich immer nur durch die Nervenfaserschicht hindurch sichtbar und desshalb um so weniger deutlich, je weniger durchsichtig diese ist.

Das Verhalten des die Eintrittsstelle der Sehnerven umgebenden Choroidalrings zeigt ebenfalls individuelle Verschiedenheiten. Fast immer zeichnet sich derselbe durch seine dunkle Pigmentirung aus, manchmal aber liegt er dem Sehnerven sehr hart an und umgiebt das intraoculare Sehnervenende mit einem enganschliessenden dunklen Ring, in andern Fällen bleibt der Choroidalring stellenweise etwas vom intraocularen Sehnervenende entfernt, so dass zwischen beiden noch ein schmaler weisser Scleralstreif sichtbar wird.

VII.

Veränderungen der Choroidea.

Wir haben bei Betrachtung der physiologischen Verhältnisse der Choroidea gesehen, wie wesentlich verschieden sich das Aussehen dieses Membran gestaltete durch individuelle Verschiedenheiten ihrer Pigmentirung. Namentlich waren es die Choroidalgefässe deren grössere oder geringere Sichtbarkeit von den Eigenthümlichkeiten der Pigmentirung abhing. Alle diese Verhältnisse wird man auf das genaueste berücksichtigen und sorgfältig in Rechnung ziehen müssen, wenn man, ohne dass anderweitige ophthalmoskopisch sichtbare Choroidalveränderungen vorhanden sind, von lokaler oder gar von allgemeiner Hyperaemie der Choroidea reden will.

Die ophthalmoskopisch sichtbaren Choroidalaffectionen markiren sich immer durch Pigmentirungsveränderungen. Eine der einfachsten und am häufigsten vorkommenden Veränderungen ist die consecutive Atrophie der Choroidea neben der Papille, welche sich in den meisten myopischen Augen vorfindet. Myopie hat ihren Grund fast regelmässig in einer Verlängerung der Sehaxe respective sämmtlicher Durchmesser des Auges, was fast nothwendiger

Weise eine anhaltende Dehnung der Choroidea verursacht. In Folge dessen erleidet dieselbe eine consecutive Atrophie, welche meistens mit Veränderungen der Pigmentzellen des Choroidalstroma beginnt; dieselben entfärben sich und verschwinden nach und nach; bald fängt auch die Choriocapillaris an zu atrophiren, während gleichzeitig das Pigmentepithel theils sein Pigment verliert, theils in verschiedentlicher Weise unregelmässig wird. Auch die grössern Gefässe obliteriren und schliesslich bleibt von der Choroidea nichts übrig als die feinsten Fäserchen, welche als sogenanntes elastisches Netzwerk einen Theil des Choroidalstroma ausmachen, die Glaslamelle und ein unvollständiger und unregelmässiger Pigmentüberzug; auch diese Gewebsreste können endlich noch verschwinden, so dass nichts weiter als eine dünne structurlose durchsichtige Membran zurückbleibt. Wahrscheinlich in Folge der vorwiegenden Verlängerung der Bulbusdurchmesser in Richtung der Sehaxe entwickelt sich diese Form der Atrophie fast regelmässig zuerst an der der macula lutea zugewandten Seite des Sehnerven und erreicht hier einen so hohen Grad, dass durch die völlig pigment- und gefässlos gewordenen Gewebsreste der Choroidea die sehnig weisse Innenfläche der Sclera deutlich durchscheint.

Die Form dieser atrophischen Stelle ist fast immer halbmondförmig, in der Weise, dass die concave Seite des Halbmondes sich unmittelbar an die Begrenzung des Sehnerven anschliesst. Aus diesem Grunde werden geringe Grade dieser Veränderung von Anfängern leicht übersehen und als zur „Papille" gehörig betrachtet. Abgesehen davon, dass die Begrenzung des Sehnerven gerade in den Fällen, in welchen derartige Verwechselungen möglich sind, gewöhnlich deutlich zu erkennen ist, da der Sehnerv sich durch seine Farbe und Zeichnung von der Sclera unterscheidet, können folgende Umstände vor Verwechselungen schützen;

erstens dass nicht selten in den atrophischen Partien der Choroidea noch einzelne Choroidalgefässe verlaufen, welche dann allerdings ebenso scharf erscheinen als Retinalgefässe, aber mit solchen nicht verwechselt werden können, wenn man sich überzeugt, dass sie nicht im Sehnerven entspringen und ihren weiteren Verlauf in der Choroidea haben; zweitens sind nicht selten gerade bei kleinerer Ausdehnung dieser Veränderung unmittelbar neben der vollständig atrophirten Stelle der Choroidea Spuren einer Atrophie geringeren Grades in der Choroidea nachweisbar; dieselbe erscheint hier etwas heller gefärbt und durchscheinender als an andern Stellen des Augenhintergrundes. Die atrophische Parthie ist gegen das unveränderte Choroidalgewebe häufig durch eine ziemlich regelmässig rundliche, manchmal auffallend dunkelgefärbte Linie, in andern Fällen aber auf eine mehr oder weniger unregelmässige Weise abgegrenzt. Auf diesen atrophischen Stellen sieht man die Netzhautgefässe mit grösserer Deutlichkeit und auch wohl in grösserer Anzahl als sonst, einfach desshalb, weil feine Netzhautgefässe auf dem weissen Hintergrund der Sclera deutlicher und schärfer erscheinen als auf dem rothen Hintergrund der Choroidea. Ferner will ich hier noch bemerken, dass ausnahmsweise eine ähnliche Form von Atrophie der Choroidea auch ohne Myopie vorkommen kann; ich sah sie einige Mal bei bejahrten Leuten, bei welchen keine Spur von Myopie vorhanden war, nie aber war in diesen Fällen der Umfang der atrophischen Partie erheblich grösser als der Querschnitt des Opticus.

Erreicht bei hohen Graden von Myopie die atrophische Partie einen grossen Umfang, so pflegt sie zunächst den ganzen Sehnerven zu umgeben, und es ist dann manchmal nicht möglich, den Sehnerven in seinem ganzen Umfang scharf von der Sclera abzugrenzen. In weiterem Verlauf breitet sich die Choroidalatrophie bis zur macula lutea aus,

oder noch weiter nach aussen; nicht selten schreitet auch die Atrophie discontinuirlich vorwärts, so dass sich in der Nähe einzelne atrophische inselförmige Stellen innerhalb eines weniger veränderten Choroidalgewebes vorfinden und endlich kommen dann auch sehr häufig noch anderweitige Veränderungen der Choroidal-Epithelien in einzelnen Bezirken hinzu. Die Zellen werden in Bezug auf ihre Form und Grösse unregelmässig, füllen sich mit einem kohlschwarzen Pigment und geben so Veranlassung zum Entstehen unregelmässiger dunkler Striche und Flecke. Diese Veränderungen, welche in unmittelbarer Nachbarschaft der Stäbchenschicht der Retina geschehen, können besonders wenn sie die Gegend der macula lutea einnehmen, sehr erhebliche Sehstörungen bedingen. Dasselbe gilt von Choroidal-Exsudaten oder Blutungen, welche manchmal bei hochgradiger Myopie zu ausgedehnten Veränderungen der Choroidea hinzukommen.

Gewöhnlich findet man bei ausgedehnter Choroidalatrophie im hintern Umfang des Glaskörpers fadige oder membranöse Trübungen, welche durch die Augenbewegungen hin- und hergeworfen werden, oder manchmal auch noch durch feine Ausläufer an der gesunden Glaskörpersubstanz fixirt sind.

Ein Punkt von praktischer Wichtigkeit ist es ferner in Fällen von hochgradiger Myopie, die äquatorialen Partien der Choroidea, soweit sie irgend ophthalmoskopisch zu erreichen sind, genau zu untersuchen, da gerade an dieser Stelle besonders im unteren Abschnitt der Choroidea sich nicht selten Choroidalveränderungen vorfinden, welche nach v. Graefe für die Befürchtung consecutiver Netzhautablösung von prognostischer Wichtigkeit sind.

Der in Rede stehende Prozess der secundären Choroidalatrophie wird gewöhnlich als Sclerotico choroiditis posterior oder auch als Staphyloma posticum

bezeichnet. Was die erstere Bezeichung anlangt, so ist zu bemerken, dass in den meisten Fällen der Prozess wenigstens seinem Ursprung nach nicht entzündlich ist; die andere Bezeichnung involvirt die Idee, dass im Bereich der Choroidalatrophie eine staphylomatöse Vorwölbung bestehe. Obwohl nun das Vorkommen mehr oder weniger scharf circumscripter staphylomatöser Vorwölbungen sowohl am vorderen als am hinteren Umfang des Bulbus nicht selten ist, so kann man sich doch ophthalmoskopisch mit Sicherheit überzeugen, dass ein eigentliches Staphyloma posticum, d. h. eine mehr oder weniger scharf begrenzte lokale Ectasie der Bulbuswandungen in den meisten Fällen von Myopie nicht stattfindet. Das vorzüglichste Hülfsmittel um die Fälle von einfacher consecutiver Choroidal-Atrophie von denen zu unterscheiden, in welchen gleichzeitig ein Staphyloma posticum vorhanden ist, liefert der binoculaere Augenspiegel. Man kann beim binoculären Sehen entscheiden, ob die durch die Choroidal-Atrophie blossgelegte sehnig weisse Scleralpartie normal gekrümmt, oder ectatisch ist; im letzteren Falle pflegt gleichzeitig eine der grössten Längsausdehnung des Staphyloms entsprechende Schiefstellung des Sehnerven vorhanden zu sein. Seitdem ich angefangen habe in allen Fällen von Myopie genau hierauf zu achten, glaube ich gefunden zu haben, dass in den Fällen, wo ein Staphyloma posticum, d. h. eine lokale Ausbuchtung der Bulbuswandungen neben dem Sehnerven vorhanden ist, auch die Sehschärfe erheblicher als sonst herabgesetzt zu sein scheint. Hiermit stimmt überein, dass in den Fällen, in welchen ein Staphyloma posticum anatomisch nachgewiesen wurde, meist auch die Retina im Bereich der ectasischen Stelle mehr oder weniger verändert, ja sogar atrophirt und mit den Resten der Choroidea und der Sclera verwachsen gefunden wurde.

Nicht ganz so häufig als diese Processe einfacher Atro-

phie, welche gewöhnlich erst, wenn sie einen gewissen Grad übersteigen, sich mit Vorgängen von mehr entzündlicher Natur compliciren, ist eine zahlreiche Klasse von Choroidalveränderungen, welche das gemeinschaftlich haben, dass sie in disseminirter Form aufzutreten pflegen. Gewiss kommt dieses sehr allgemein gehaltene Kennzeichen verschiedenen Processen von sehr verschiedener Natur zu, und in den meisten Fällen sind die ophthalmoskopisch sichtbaren Veränderungen gewiss nur die Residuen abgelaufener Processe. Das ophthalmoskopische Bild aller dieser Veränderungen ist in hohem Grade abhängig vom Verhalten der Choroidalepithelien. Fast alle Processe, welche im Stroma der Choroidea verlaufen, üben ihre Rückwirkung auf das Choroidalepithel aus, so z. B. pflegt die manchmal bei Morbus Brightii in einzelnen circumscripten Stellen der Choriocapillaris vorkommende Sclerose und Obliteration der Capillaren eine Entfärbung der Pigmentepithelien an den betreffenden Stellen zu veranlassen, welche sich ophthalmoscopisch durch hellere Flecke zu erkennen giebt; ebenso pflegen kleine circumscripte Atrophien des ganzen Choroidalstroma sich mit einer Atrophie des Pigmentepithels zu combiniren, sodass jetzt an den völlig entfärbten Stellen die Sclera deutlich sichtbar wird. Nicht immer beschränken sich diese sekundaeren Veränderungen der Pigmentepithelien auf ein einfaches Verschwinden der Pigmentmolecüle aus den Zellen, auch die Zellen selbst können in manchen Fällen zu Grunde gehen, durch einfache Atrophie oder auch durch fettige Degeneration des Zelleninhaltes, manchmal mit Zerstörung der Zellenwandung, wodurch das in denselben enthaltene Pigment frei wird, während im Gegensatz dazu in andern Fällen eine Art von Hypertrophie an circumscripten Stellen des Pigmentepithels eingeleitet wird; die Zellen werden unregelmässig, enthalten ein kohlschwarzes Pigment und bilden wohl auch durch quantitative Ver-

mehrung hügelige Prominenzen über die Fläche des Choroidalepithels, wodurch nothwendiger Weise die Stäbchenschicht der Retina in Mitleidenschaft gezogen werden muss. Aehnliche Veränderungen im Choroidalepithel fand ich ferner einige Male bei der anatomischen Untersuchung als selbstständige Erkrankung der Pigmentepithelien-Schicht, ohne dass im Stroma der Choriodea Veränderungen nachweisbar waren.

Ein directes Verhältniss zwischen den ophthalmoskopisch sichtbaren Veränderungen und der Intensität der anatomischen Laesionen ist nicht durchgängig vorhanden und es ist daher die Grösse der Functionsstörungen, welchen die Retina durch Choroidealveränderungen in einem gegebenen Falle ausgesetzt ist, aus dem ophthalmoskopischen Bilde nicht immer mit Sicherheit zu abstrahiren. Manchmal findet man bei hochgradigen Choroidalveränderungen ein über Erwarten gutes Sehvermögen, während ich mich durch anatomische Untersuchungen überzeugt habe, dass auch der entgegengesetzte Fall vorkommt. So z. B. fand ich in einem hierher gehörenden Falle eine Erkrankung des Choroidalepithels in seiner ganzen Ausdehnung, dabei aber war hauptsächlich die Form, weniger die Pigmentirung der einzelnen Zellen verändert, so dass bei ophthalmoskopischer Untersuchung, wenn sie möglich gewesen wäre, die Erkrankung der gesammten Epithelialschicht wohl kaum hätte erkannt werden können, dennoch war der Process für das Sehvermögen eminent bösartig, durch zahlreiche kleine Verwachsungen zwischen Choroidea und Retina mit bedeutender Atrophie der letzteren an diesen Stellen. Ein entzündlicher Character dieser Affection wurde ausserdem noch durch totale Trübung der Glaskörper in Folge erheblicher Wucherung seiner zelligen Elemente deutlich manifestirt.

In einem von Aubert und Förster unter dem Namen von Choroiditis areolaris beschriebenen Falle

fanden sich umgeben von ganz normalem Choroidalgewebe zahlreiche kleine Knoten in der Choroidea, welche von kohlschwarzen Pigmentepithel bedeckt oder umgeben waren und mit welchen sich die an diesen Stellen stark atrophirte Retina verwachsen zeigte. Von der Fläche gesehen, erschienen dieselben als rundliche, gelbliche, zum Theil mit schwarzen Pigment umsäumte Flecke von höchstens 1 Mm. Durchmesser oder auch nur als schwarze Pigmentflecke, die in der Mitte einen weisslichen Punkt zeigten oder denen auch dieser fehlte. Solche durch disseminirte Choroidal-Erkrankungen eingeleitete lokale Atrophien der Retina müssen natürlich mit sehr erheblichen Sehstörungen verbunden sein, denn, wenn an irgend einer Stelle der Retina eine die Nervenschicht erreichende Atrophie besteht, so muss nicht nur diese eine Stelle der Retina, sondern wegen der gleichzeitigen Unterbrechung der Nervenleitung auch ein weiter nach der Peripherie zu gelegenes Bereich der Retina functionsunfähig werden.

Manchmal sind disseminirte Choroidal-Veränderungen unzweifelhaft entzündlicher Natur und entwickeln sich unter den Erscheinungen einer Choroiditis exsudativa, welche sich einerseits mit Iritis, resp. auch mit Glaskörpertrübung complicirt, andererseits aber während des acut entzündlichen Stadiums zu einer serösen Durchtränkung der Netzhaut führt. Die Netzhaut erscheint den lokalen Entzündungsheerden in der Choroidea entsprechend, an verschiedenen Stellen diffus weisslich getrübt, und diese seröse Durchtränkung der Retina markirt sich durch einen hohen Grad von Amblyopie und einen deutlich ausgesprochenen Torpor retinae, d. h. nur intensiv beleuchtete Objekte werden noch percipirt, während bei matter Beleuchtung das Sehvermögen, besonders das excentrische Sehen bedeutend beeinträchtigt ist. Diese seröse Durchtränkung der Retina verliert sich im weitern Verlaufe

wieder, wobei sich auch das Sehvermögen bis auf einen von den anderweitigen Laesionen abhängigen Grad wieder bessern kann. Andererseits ist es nicht selten, dass man sehr ausgedehnte Veränderungen, welche ein ähnliches ophthalmoskopisches Bild geben, ohne alle oder mit nur sehr leichter Beeinträchtigung des Sehvermögens vorfindet, ohne dass die Anamnese oder sonstige Anzeichen einen entzündlichen Charakter des zu Grunde liegenden Processes wahrscheinlich machten.

Hierher gehört auch die Choroiditis syphilitica welche sich durch zahlreiche zuerst in den peripheren Partien der Choroidea entwickelte, sehr feine disseminirte Choroidalveränderungen (weisse, hellrothe und schwarze kleine Flecke) charakterisirt und häufig gleichzeitig zur Betheiligung der entsprechenden Retinalpartie führt.

Als Ursache disseminirter Choroidalveränderungen sind auch die von Donders und H. Müller beschriebenen knopfförmigen Verdickungen der lamina elastica der Choroidea zu erwähnen; indem sich dieselben über das Niveau der Membran erheben, heben sie anfänglich die ihnen aufliegenden Choroidalepithelien mit in die Höhe, und können endlich die Schicht der Choroidalepithelien gänzlich durchbrechen. Da diese Verdickungen meistens mit steilen Rändern auf der Glaslamelle aufsitzen, werden die unmittelbar angrenzenden Choroidalepithelien in den an der Basis der Erhebungen vorhandenen Winkel eingeklemmt und scheinen dadurch in einen Reizungs-Zustand zu gerathen, welcher eine dunkle Verfärbung des in ihnen enthaltenen Pigmentes bedingt. Die grösseren derartigen Hügel zeigen sich deshalb häufig mit einem Ringe dunkelgefärbter Choroidalepithelien umgeben. Diese Verdickungen kommen, analog den ganz ähnlichen Veränderungen an der Membr. Descemetii regelmässig im höheren Lebensalter vor, und sind gewiss häufiger vorhanden als ophthalmoskopisch sichtbar. Dass

sie aber unter Umständen eine Entwicklung erreichen können, welche ophthalmoskopisch sichtbar sein muss, ist nach den vorliegenden anatomischen Erfahrungen nicht zu bezweifeln.

Endlich ist hierbei noch das von Manz anatomisch nachgewiesene Vorkommen kleiner, mit blossem Auge sichtbarer Tuberkelknötchen im Choroidalstroma zu erwähnen.

Der gemeinschaftliche ophthalmoskopische Charakter aller dieser, ihrer Natur nach sehr verschiedenen Processe besteht, wie sich aus dem Gesagten ergiebt, darin, dass umgeben von ophthalmoskopisch unverändert erscheinenden Choroidalpartien verschieden gestaltete und verschieden gefärbte (hellrothe, weisse, schwarze) Flecke vorhanden sind. Die heller roth erscheinenden Flecke haben soweit innerhalb derselben das Choroidalstroma als unverändert erkannt werden kann, höchst wahrscheinlich ihren Grund in Entfärbung oder Zerstörung der Pigmentepithelien; weisse Flecke können entstehen durch vollständige lokale Choroidal-Atrophie, in deren Bereich die Sclera deutlich durchscheint, und wobei manchmal noch einzelne blutführende Choroidalgefässe auf dem weissen Hintergrund der Sclera scharf gezeichnet erscheinen; ferner kann möglicher Weise fettige Degeneration der Stromazellen der Choroidea das Auftreten heller Flecke bedingen, wenigstens habe ich mich durch anatomische Untersuchung überzeugt, dass nicht selten bei Choroiditis ausgedehnte fettige Degenerationen der Stromazellen in den innersten an die Choriocapillaris angrenzenden Schichten vorkommen, und endlich kann die gleichfalls anatomisch nachgewiesene fettige Degeneration der Pigment-Epithelien wahrscheinlich ebenfalls einen ähnlichen ophthalmoskopischen Effect bedingen. Endlich kommen feste circumscripte Exsudatmassen vor, welche zwischen Choroidea und Retina persistirend, ophthalmoskopisch als flache Erhebungen kenntlich sind, meistens der Hauptsache nach weiss

erscheinen, doch gewöhnlich an einzelnen Stellen kohlschwarze Pigmentirungen zeigen. Die schwarzen Flecke endlich finden, abgesehen von Pigmentbildungen in Exsudatmassen, gewiss meistentheils ihre Erklärung in der mehrfach erwähnten Veränderung der Pigmentepithelien.' Mit dem binoculaeren Augenspiegel kann man sich gewöhnlich überzeugen, dass die schwarzen Flecke sich üer das Niveau der Choroidea erheben, während weisse Flecke, wenn sie ihren Grund in umschriebener Atrophie der Choroidea haben, deutlich als flache Vertiefungen erscheinen.

Der Einfluss, den diese Veränderungen auf die Retina ausüben, hängt natürlich ganz von den speciellen Verhältnissen ab. Choroidalveränderungen, welche weder zu einer Infiltration noch zu einer Verwachsung der Retina mit der Choroidea führen, noch durch Niveauveränderungen in der Fläche der Choroidalepithelien, die Stäbchenschicht direct alteriren, können gewiss ohne Beeinträchtigung des Sehvermögens bestehen, höchstens kann, wenn die Sclera in beträchtlicher Ausdehnung blossgelegt wird, eine Sehstörung durch diffuses Licht herbeigeführt werden; andererseits aber können an sich wenig bedeutende Choroidalveränderungen durch Niveauveränderungen in der Fläche der Choroideal-Epithelien Sehstörungen bedingen, welche, an peripherischen Netzhaut-Partien kaum bemerkbar sind, im Gebiet der macula lutea dagegen das Sehvermögen geradezu unbrauchbar machen können.

Ein anderes ophthalmoskopisches Bild gewährt eine Form von Choroiditis, welche meist über grössere Bezirke der Choroidea verbreitet vorkommt, obwohl sie anatomisch sich wahrscheinlich aus denselben Gliedern zusammensetzt, welche eben bereits erwähnt wurden. Meist sind die Cho-

roidalepithelien in grossen Strcken, theils entfärbt oder zu Grunde gegangen, theils bilden sie durch die erwähnte Pigmentmetarmorphose und Veränderung resp. Wucherung der Zellen schwarze, mehr oder weniger zahlreiche manchmal punktförmig erscheinende, gewöhnlich aber zackige unregelmässige Flecke. Dieselben zeigen daher hinsichtlich ihrer Form eine grosse Uebereinstimmung mit den Pigmentflecken der pigmentirten Netzhaut und mögen zum Theil wohl auch in einer Pigmentanhäufung an den Retinalgefässen ihren Grund haben, andererseits aber habe ich mich durch anatomische Untersuchung überzeugt, dass derartige pathologische Vorgänge im Choroidalepithel nicht selten schon an sich eine auffallende Tendenz zu strich- und netzförmiger Anordnung der unregelmässigen und schwarz verfärbten Epithelien zeigen.

Da wo die Atrophie der Epithelien das Choroidalstroma blosslegt, erscheint dasselbe mit auffallender Deutlichkeit und hier besonders ist ein Vergleich mit den Partien der Choroidea lehrreich, in welchem das Pigmentepithel noch normal ist, und daher das Stroma nur verschleiert durchscheinen lässt. Unterhalb der entfärbten Epithelialpartien zeigt sich das Stroma manchmal unverändert, nicht selten sieht man neben den normal erscheinenden Choroidalgefässen, solche, welche sich durch ihre helle ins gelbliche spielende Farbe auszeichnen oder als völlig obliterirt erscheinen, häufig ist gleichzeitig das Choroidalstroma in grösserer oder geringerer Ausdehnung und in verschiedenem Grade atrophirt. Diese Form der Choroiditis erreicht manchmal einen solchen Umfang, dass absolut kein normaler Theil der Choroidea zu sehen ist und führt gewöhnlich zu hochgradigen Sehstörungen, höchst wahrscheinlich dadurch, dass durch quantitativ geringe, aber längere Zeit anhaltende Choroidal-Exsudationen die Retina mit der Choroidea verklebt, durch-

tränkt und endlich in einen hohen Grad von Atrophie übergeführt wird, so dass von derselben schliesslich nichts übrig bleibt als ein lückenhaftes, bindegewebiges Netzwerk, in welches wuchernde Choroidalepithelien mit Leichtigkeit eindringen und sich darin wohl auch weiter entwickeln können. Nicht selten entwickeln sich dabei gleichzeitig an den Retinalgefässen Pigmentablagerungen, welche die Betheiligung der Netzhaut auch ophthalmoskopisch kenntlich machen. Die Netzhautarterien erfahren dabei gewöhnlich eine hyaline Verdickung ihrer Wandungen, und erscheinen desshalb verdünnt, während die Netzhaut neben der Papille leicht getrübt, und die Papille durch eine Beimischung von Grau verfärbt wird.

Als seltenere Formen von Choroiditis sind endlich noch circumscripte Exsudationsprocesse in der Choroidea zu erwähnen. Manchmal zeigen sich acut entwickelte meistens mit starker Glaskörpertrübung auftretende wahrscheinlich ziemlich consistente ophtalmoskopisch als weissliche Massen erscheinende Exsudate.

Einmal fand ich auch zufällig bei einem Kinde mit ganz normalem Sehvermögen und ohne irgend welche andere ophthalmoskopische Veränderungen, einen in der Gegend des aequator bulbi nach innen vom Sehnerven gelegenen, glänzend weissen rundlich begrenzten Fleck etwa vom doppelten bis dreifachen Umfange der Papille, welcher an einzelnen Stellen geringe schwarze Pigmentirungen zeigte, und offenbar auf der oberen Fläche der Choroidea lag, denn er verdeckte das Choroidalstroma, während einzelne Netzhautgefässe, welche über denselben hinweggingen und auf dem weissen Hintergrunde sehr scharf erschienen, auf die pag. 79 angegebene Weise den unzweideutigen Beweis lieferten, dass im Bereiche dieses Fleckes die Retina in einem etwas höherem Niveau lag als in den Nachbartheilen.

Nicht ganz so selten sind andere Formen exsudativer Choroiditis, welche nicht zur Ablagerung festerer Exsudate, sondern nur zu einer serösen Durchtränkung der Retina führen und hauptsächlich in der Nähe des Sehnerven-Eintritts und in der Gegend der macula lutea vorzukommen scheinen. Hat man Gelegenheit, solche Fälle frisch zu untersuchen (und dazu ist wegen der intensiven Sehstörung, welche sie gleich von vornherein bedingen, Aussicht vorhanden) so findet man zunächst eine deutliche weisslich erscheinende Retinaltrübung, welche vorwiegend die äussern Schichten der Retina einzunehmen pflegt, da man auf derselben feine Retinalgefässe scharf gezeichnet verlaufen sieht, obwohl hie und da auch gröbere Retinalgefässe durch leichte Trübung der vor ihnen gelegenen Retinalsubstanz leicht verschleiert erscheinen können. In diesem Stadium hindert die Trübung der Retina das Erkennen der Choroidea; in dem Maasse aber als im Verlaufe einiger Wochen sich die Retina klärt, treten Choroidalveränderungen hervor, theilweise Entfärbungen des Pigmentepithels, theilweise Anhäufungen dunklen Pigmentes. In einem Fall sah ich diese Veränderungen sich mit heftigen Schmerzen in der Tiefe des Auges entwickeln, in einem andern Fall fand ich gleichzeitig an der Innenseite der Hornhaut eine punktförmige Trübung, wie sie sonst gewöhnlich bei manchen Formen von Iritis durch Betheiligung des Epithels der Descemet'schen Membran vorkommt; hier jedoch war keine Spur von Iritis nachweisbar und wahrscheinlich auch nicht vorhanden gewesen, wenigstens zeigte sich bei Anwendung von Atropin das Pupillargebiet absolut frei.

Diese Beobachtungen sprechen dafür, dass Choroiditis diesen Veränderungen zu Grunde liege, obwohl umgekehrt auch Erkrankungen, welche zunächst der Retina angehören, zu Choroidalveränderungen Anlass geben können.

Narben der Choroidea, welche nach perforirenden Verletzungen oder auch nach starken Contusionen zurückbleiben (ich sah solche Veränderungen einmal nach einem Schrotschuss, welcher die äussere Seite des Auges in der Gegend des aequator bulbi gestreift hatte), zeigen meist an der verletzten Stelle die Sclera blossgelegt und den dadurch bedingten hellen Fleck mit schwarzen Pigmentansammlungen umgeben.

Gleichzeitig mit Coloboma Iridis kommen ähnliche Substanzdefecte in der Choroidea vor. Dem Orte des Iriscoloboms entsprechend sieht man im Augenhintergrund eine ovale helle gewöhnlich, von einem dunkler pigmentirten Choroidalrand eingefasste Stelle, die Innenfläche der Sclera; die auf ihr sich verbreitenden Gefässe sind nach Ursprung und Verlauf theils als Retinal-, theils als dünne ungewöhnlich verlaufende Choroidalgefässe zu erkennen. Die blossliegende Scleralpartie ist in ihrem ganzen Umfang ectatisch, manchmal auch noch in einzelnen kleineren Bezirken nach aussen vorgetrieben. Gewöhnlich erreicht der Choroidaldefect den Sehnerven nicht, wenn er denselben aber umgreift, so pflegt sich die Eintrittsstelle nur unbestimmt gegen die blossgelegte Sclera abzugrenzen. Die Form der Sehnerven fand Liebreich meist elliptisch mit horizontal gestellter Längsaxe. In einem Fall beobachtete derselbe gleichzeitig eine eigenthümliche diverticulöse Ausbuchtung und Erweiterung der Sehnervenscheide bei ihrem Uebergang in die Sclera.

VIII.

Veränderungen der Retina.

Wir haben oben gesehen, dass die Retina ihrer grossen Durchsichtigkeit wegen so wenig Licht reflectirt, dass sie, zumal an ihren peripherischen Partien nur an ihren Gefässen zu erkennen ist. Die Transparenz der Retina und das Verhalten ihrer Gefässe sind daher auch in pathologischen Fällen dasjenige, worauf zunächst zu achten ist.

Manchmal in der That macht sich auch unter physiologischen Verhältnissen dicht neben der Eintrittstelle der Sehnerven die Retinalsubstanz ophthalmoskopisch so deutlich bemerklich, dass der dahinter gelegene den Sehnerven umgebende Choroidalring, so wie die Begrenzung des Sehnerven selbst davon bedeckt wird, doch ist dies, wie erwähnt, immer nur am innern, obern oder untern Umfang der Sehnerven-Peripherie der Fall, der der macula lutea benachbarte Theil derselben bleibt unter physiologischen Verhältnissen stets frei von dieser Färbung und bewahrt auch bei pathologischen Störungen am längsten seine Transparenz.

Sehr verschieden hiervon ist eine seltenere aber höchst wahrscheinlich nicht pathologische Trübung der Retina, welche wir jetzt noch zu erwähnen haben. Ausnahmsweise findet

sich bei sonst normalem Verhalten der Retina und des Sehvermögens meistentheils dicht an der Papille eine weisse stark lichtreflectirende im aufrechten Bild körnig erscheinende, meist hart am Sehnervenrand beginnende und an ihrer Peripherie häufig in radiaere Streifen ausstrahlende Stelle, welche als getrübte Retinalsubstanz daran zu erkenist, dass sie 1) die Choroidea verdeckt und dass 2) einige der Retinalgefässe selbst verschleiert oder sogar stellenweise ganz verdeckt erscheinen. Besonders auf letzteres Kennzeichen ist genau zu achten, um nicht in einen Irrthum zu verfallen, zu welchem Anfänger meist geneigt sind, nämlich diese glänzend weisse Färbung der Retina mit der durch Atrophie der Choroidea blossgelegten Sclera zu verwechseln.

Die Verdeckung der Retinal-Gefässe beweist zugleich, dass der Sitz der Trübung die inneren Schichten der Retina sind, und dies, zusammen mit dem Umstand, dass Virchow und H. Müller als Ursache ganz hiermit übereinstimmender weisser Flecke das Vorhandensein doppelt contourirter Nervenfasern in der Retina nachgewiesen haben und endlich die Uebereinstimmung, welche diese Retinalveränderungen mit den Stellen der Retina des Kaninchens zeigt, an welchen doppelt contourirte Nervenfasern immer vorhanden sind, spricht dafür, dass die in Rede stehende Retinaltrübung dadurch veranlasst ist, dass an der betreffenden Stelle der Retina die Nervenfasern mit Myelinscheiden versehen sind. Bekanntlich erstrecken sich im Normalzustand die Myelinscheiden der Opticusfasern nur bis zur lamina cribrosa, wo sie dieselben verlieren, um in der Retina als blosse Axencylinder zu verlaufen; in den in Rede stehenden Fällen müssen also die Nervenfasern in einem circumscripten meist dicht an der Papille gelegenen Retinal-Bezirk wieder Myelinscheiden annehmen, denn im Bereich der Papille selbst zeigt die Retina der Regel nach ihre normale Durchsichtigkeit.

Nur in sehr seltenen Fällen erstreckt sich diese Trübung der Retina bis auf die Papille, meistentheils nimmt sie dann gleichzeitig einen das gewöhnliche bedeutend überschreitenden Raum ein, und pflegt dann auch mit einem hohen Grad von Schwachsichtigkeit complicirt zu sein.

Ausnahmsweise finden sich bei der in Rede stehenden Anomalie auch in geringer Entfernung von der Papille einige ebensolche weisse Flecke in der Retina und zwar gewöhnlich nach aussen vom Sehnerven in der Nähe der macula lutea.

Ob diese Veränderung immer nur angeboren vorkommt, oder sich auch intra vitam entwickeln kann, ist noch nicht sicher entschieden, doch ist nicht abzusehen, warum eine Entwicklung von Myelinscheiden an einem Theil der Nervenfasern der Retina nicht auch bei Lebzeiten sollte stattfinden können.

Hyperaemie der Retina, wenn sie als chronischer Krankheitszustand auftritt, markirt sich besonders durch eine stärkere Anfüllung und Schlängelung der Venen. Doch ist hierbei einige Vorsicht im Urtheil nothwendig, da im Normalzustand die Venen der Retina stets etwas breiter erscheinen, als die Arterien, und häufig auffällig geschlängelt verlaufen.

Ueberhaupt soll man bei allen Retinalaffectionen sich erinnern, dass die Veränderungen, welche sich ophthalmoskopisch bemerklich machen, nicht ohne weiteres einen Schluss auf das Sehvermögen erlauben. Die ophthalmoskopischen Veränderungen haben ihren Grund gewiss nur zum kleinsten Theil in Veränderungen der nervösen Retinalelemente, und andererseits können Erkrankungen der letzteren gewiss bestehen, ohne ophthalmoskopisch wahrnehmbar zu sein. Hierin hat es seinen Grund, dass Veränderungen, deren ophthalmoskopische Bilder sehr übereinstimmen, bald mit

beträchtlichen, bald mit sehr geringen Sehstörungen begleitet sind. Dies gilt besonders von der Retinitis, welche in manchen Fällen fast völlige Erblindung, in andern nur geringe Herabsetzung der centralen Sehschärfe bald mit partiellen Defecten im Gesichtsfeld, bald ohne diese veranlasst; ja ich habe sogar Fälle von deutlich erkennbarer Retinitis ohne alle Sehstörungen verlaufen sehen.

Entzündliche Veränderungen der Retina markiren sich vor allem durch eine Trübung derselben. Handelt es sich darum nachzuweisen, dass solche Trübungen wirklich der Netzhaut angehören, so sind folgende Puncte vor allem zu beachten. Hat die Trübung wie gewöhnlich ihren Sitz in dem unmittelbar dem Opticus benachbarten Bereich der Retina, so erscheint zunächst die Begrenzung des Sehnerven selbst verwaschen. Die Sehnervengrenze, der dunkle Choroidalring und eventuell der schmale zwischen beiden übrig bleibende Scleralstreif, liegen hinter der Retina, sind deshalb nur durch diese hindurch sichtbar und hören auf es zu sein, sobald dieselbe ihre Durchsichtigkeit einbüsst. Die Papille entbehrt in solchen Fällen mehr oder weniger vollständig ihre characteristische Zeichnung, bleibt aber unter allen Umständen daran kenntlich, dass sie die Ursprungsstelle der Retinalgefässe enthält. Die meisten Retinaltrübungen zeigen, da sie vorwiegend den inneren Schichten der Retina anzugehören pflegen, eine mit der Richtung des Nervenfaserverlaufes zusammenfallende, besonders bei stärkerer Vergrösserung deutliche Streifung, deren Grund man jedoch nicht etwa sofort in den Nervenfasern selbst suchen darf, denn in derselben Richtung wie die Nervenfasern sind in der Retina auch die Ansätze der Radiaerfasern an die limitans und überhaupt der gesammte Bindegewebsapparat der Nervenfaserschicht angeordnet. Hypertrophie des Bindegewebes in der Nervenfaserschicht bildet

aber (davon habe ich mich bei verschiedenen Formen von Retinitis auf das bestimmteste überzeugt) einen wesentlichen Theil der anatomischen Veränderungen bei Retinitis.

Eine gröbere, bei der anatomischen Untersuchung dem unbewaffneten Auge auffällige, der Richtung des Nervenfaserverlaufes folgende Trübung fand Virchow in einem Falle von Morbus Brightii, bedingt in einer fettigen Degeneration der Enden der Radiaerfasern, während in einem, der von mir untersuchten Fälle von Brightischer Retinitis, als Ursache einer ebensolchen Streifung sclerotische Verdickung der inneren verbreiterten Enden der Radiaerfasern an der Limitans gefunden wurde. Trübungen in den innern Schichten der Retina markiren sich ferner dadurch, dass sie die feineren in den mittleren Schichten verlaufenden Gefässe verdecken und selbst gröbere Gefässe stellenweise verschleiern. Trübungen in den äussern Schichten der Retina, wie z. B. die bei Morbus Brigthii vorkommende Fett-Degeneration in der äussern Körnerschicht, welche zu glänzend weissen Flecken Veranlassung giebt, zeigen allerdings keine Streifung und verschleiern auch die Retinalgefässe nicht, doch ist immerhin ihre Lage vor der Choroidea zu constatiren, sollten in solchen Fällen Zweifel übrig bleiben, so entscheiden in letzter Instanz der sonstige Befund über die anatomische Deutung des ophthalmoskopischen Bildes.

Die Gefässe zeigen bei Retinitis meist ein eigenthümliches und charakteristisches Verhalten. Meistens ist wenigstens im acut entzündlichen Stadium eine ausgesprochene venöse Hyperaemie vorhanden, die Venen sind bedeutend weiter als im Normalzustand und zwar, da die Gefässwandung in der Längsrichtung dehnbarer ist, als im Querdurchmesser, nicht blos dicker, sondern auch stark geschlängelt; dabei aber finden diese Schlängelungen der Venen nicht blos in der Fläche der Retina, sondern auch in darauf

senkrechter Richtung statt, was ein besonders charakteristisches Ansehen bedingt. Einzelne Abschnitte der blutüberfüllten Venen erheben sich dabei natürlich über die Fläche der Retina, was auf die pag. 79 angegebene Weise zu constatiren ist. Ausserdem aber sind die über das Niveau der Retina erhobenen Gefässbögen von gar keiner oder nur weniger Retinalsubstanz bedeckt und erscheinen daher viel dunkler roth als die tiefer liegenden und durch getrübte Retinalsubstanz verschleierten Gefässstücke. Die Arterien sind gewöhnlich nicht erweitert, ja es kann vorkommen, dass sie verengert erscheinen, was seine Erklärung darin finden kann, dass die in der Nervenfaserschicht der Retina ausgesprochene Bindegewebshypertrophie unter Umständen sich bis in die lamina cribrosa erstreckt. Findet nämlich in der lamina cribrosa, d. h. in dem von der Sclera umschlossenen Theile des Sehnerven eine Hypertrophie des Bindegewebes statt, so muss dadurch nothwendiger Weise eine Compression der diese Stelle passirenden Retinalgefässe eingeleitet werden und diese Gefässstrangulation hat zur unmittelbaren Folge sowohl Anaemie der Arterien als Hyperaemie der Venen.

Retinalhaemorrhagien sind bei Retinitis eine häufige Erscheinung, doch können dieselben einerseits fehlen und andererseits ohne das Vorhandensein einer nachweisbaren entzündlichen Störung in der Retina in reichlicher Menge vorhanden sein.

Den bei weitem bedeutendsten aetiologischen Einfluss auf das Zustandekommen der Retinitis haben Morbus Brightii mit Hypertrophie des linken Ventrikels und Syphilis.

Die bei Morbus Brightii vorkommende Retinalveränderung ist häufig bereits Object anatomischer Untersuchung gewesen und wir wollen daher die zum Verständniss des ophthalmoskopischen Bildes nothwendigsten

anatomischen Ergebnisse hier kurz zusammenstellen. Die Hypertrophie des retinalen Bindegewebes, hauptsächlich in der Nervenfaserschicht, haben wir bereits erwähnt. Diese Hypertrophie ist meist nur in den der Papille benachbarten Theilen der Retina deutlich entwickelt, erstreckt sich manchmal bis auf die Papille selbst und bis in den nervus opticus hinein.

Fig. 4 Taf. I. giebt hierfür ein sehr eclatantes Beispiel. Der Längsschnitt des Sehnerven geht gerade durch den centralen Gefässkanal der Sehnerven hindurch und auch in der Retina sind die Gefässe nach beiden Seiten hin noch eine Strecke weit zu verfolgen. Bei der bedeutenden Schwellung der Papille mussten natürlich die Gefässe mit in die Höhe gedrängt werden und ihr elastischer Gegenzug veranlasste daher in der Mitte der Papille eine Einsenkung, welche der ersten Theilungsstelle der Gefässe entspricht. Die lamina cribrosa ist nicht wie gewöhnlich leicht concav (nach vorn) sondern ragt wegen der Schwellung ihres Gewebes beiderseits neben den Gefässen über das Niveau der Choroidea in die Höhe. In der That wird sich jede Schwellung der lamina cribrosa, in den Glaskörperraum hinein leichter als nach irgend einer andern Seite hin Platz verschaffen können; das gesammte intraoculare Sehnerven-Ende zeigt eine erhebliche Schwellung; es erhebt sich nicht nur bedeutend über sein zukömmliches Niveau, sondern zeigt auch eine ansehnliche seitliche Verbreiterung, so dass der Anfang der äussern Schichten der Retina weit von der Eintrittsstelle des Sehnerven abgedrängt ist (bis nach e') indem die geschwollene Masse der Papille sich, auf der Oberfläche der Choroidea ausgebreitet hat. Die geschwellte Papille zeigt sich von vielen kleinen Gefässen durchzogen.

Vergegenwärtigt man sich, dass der in der Zeichnung zwischen Retina und Choroidea vorhandene Zwischenraum Kunstproduct ist, da die Retina der Oberfläche der Choroidea

anlag, so kann man sich die bedeutende Schwellung der Papille veranschaulichen. Schon allein durch die bedeutende Verbreiterung der Papille musste die Begrenzung des Sehnerven und der denselben umgebende Choroidalring verdeckt werden. Schliesslich will ich noch bemerken, dass es sich hier um eine bei Morb. Brightii ungewöhnlich starke Schwellung der Papille handelt; in den meisten Fällen ist die Betheiligung des intraocularen Sehnerven-Endes eine bedeutend geringere. Diese erhebliche Schwellung ist mit einer Durchtränkung der Retina mit theils serösen, theils gerinnungsfähigen Stoffen verbunden, was noch mehr zur Trübung und Farbenveränderung der Retina beiträgt. Die Hypertrophie der bindegewebigen Retinal-Elemente beschränkt sich übrigens nicht auf die innern Schichten, sondern führt auch in den äussern Schichten der Retina zu sehr eigenthümlichen Veränderungen. In den Körnerschichten der Retina nämlich kann sich eine eigenthümliche Hypertrophie der Radiaerfasern entwickeln, welche durch beträchtliche Verlängerung sich über das äussere Niveau der Retina erheben. Häufig ist diese Veränderung eine unregelmässige, so dass mitten in einem Bezirke derartig wuchernder Radiaerfasern ein kleines unverändertes oder nur in geringem Maasse verdicktes Bereich der Retina stehen bleibt; diese Erhebungen über das äussere Niveau der Retina enthalten also nicht selten Einsenkungen bis auf das normale Niveau der äusseren Schichten, Einsenkungen oder Höhen, welche demnach im Querschnitt überall von der feinen Linie der membrana limitans externa ausgekleidet sind. Ich würde mich bei diesen Details nicht so lange aufgehalten haben, wenn ich nicht beabsichtigte die anatomischen Thatsachen in den Vordergrund zu stellen, welche gegen die noch fast allgemein acceptirte Ansicht der Specificität verschiedener Retinitisformen sprechen.

Die in Rede stehenden Wucherungsprocesse wurden,

zuerst beschrieben von H. Müller und Pope bei Retinitis pigmentosa, dann von Saemisch bei Neuroretinitis in Folge von Cerebraltumoren, und endlich von mir kürzlich in demselben Fall von Neuroretinitis in Folge von Morbus Brigthii beobachtet, dem Fig. 4, Taf. I. angehört.

Eine Bindegewebshypertrophie findet sich ferner in der Adventitialschicht der grösseren Retinalgefässe, während in den feineren Gefässen theils fettige Degeneration, theils eine sclerotische Infiltration der Gefässwandung vorkommt — beide Veränderungen erhöhen jedenfalls die Disposition zu Blutungen.

Die für Morbus Brigthii besondere charakteristische fettige Degeneration der Retina pflegt ihren hauptsächlichsten Sitz in der äusseren Körnerschicht zu haben, welche stellenweise dicht mit Fettkörnchenzellen angefüllt erscheint, jedoch können in allen Schichten der Retina, sowie in den Radiaerfasern fettige Degenerationen stattfinden.

Auch die nervösen Retinal-Elemente erfahren bei Retinitis wesentliche Veränderungen. Nachdem Virchow eine sclerotische Degeneration der retinalen Ganglienzellen beschrieben hatte, lieferte H. Müller den Nachweis, dass genau dieselben Form-Elemente aus sclerotischer Verdickung der Nervenfasern hervorgehen können. Die sclerosirten Nervenfasern zeichnen sich durch einen eigenthümlichen opalescirenden Glanz aus, und nehmen entweder allmählig und ungleichmässig an Dicke zu, wobei sie auf einer kürzeren oder längeren Strecke ihres Verlaufes ein abnormes Volumen beibehalten, oder man sieht mehrere auf einander folgende Varicositäten einer Faser successive immer grösser werden, bis plötzlich eine solche Varicosität eine enorme Grösse erreicht, während die Nervenfaser nur in der Nähe dieser starken Anschwellung gleichfalls etwas verdickt ist, bald aber auf ihr zukömmliches Volumen zurück-

kehrt. Gewöhnlich liegen die sclerosirten Nervenfasern nesterweise zusammen und bedingen dann eine Anschwellung der Nervenfaserschicht, so dass dieselbe sowohl nach innen über das Niveau der Retina vorspringt, als nach aussen den Raum der äussern Schichten beeinträchtigt. Natürlich sind bei diesen Vorgängen die in und neben den sclerotischen Nestern liegenden Capillaren, auch abgesehen von der Fett- oder sclerotischen Degeneration ihrer eignen Wandungen, vielfach der Gefahr der Zerreissung ausgesetzt und Virchow hat denn auch bereits auf das Vorhandensein kleiner Haemorrhagien in und neben diesen sclerotischen Nestern aufmerksam gemacht. Gewöhnlich findet man ausserdem in diesen Nestern zwischen den sclerosirten Fasern auch einzelne Fettkörnchenkugeln.

Im Glaskörper wurde zuerst von H. Müller eine eigenthümliche Veränderung beschrieben, bestehend im Vorhandensein einer zahllosen Menge äusserst feiner untereinander verflochtener Fädchen. H. Müller fand dieselben nur in der Peripherie des Glaskörpers, in der Nähe der am meisten erkrankten Retinalportion. In einem der von mir untersuchten Fälle zeigten sich diese feinen Fädchen am entwickeltsten im Centrum des Glaskörpers und gingen an der Peripherie in eine moleculaere Masse über. Die Glaskörperzellen zeigten dabei nur ganz geringe Veränderungen. Wahrscheinlich handelt es sich hierbei um eine eigenthümliche Form der Fibrin-Gerinnung, welche da der Glaskörper ophthalmoskopisch vollkommen durchsichtig zu sein pflegt, möglicherweise erst post mortem eintreten könnte.

Zu erwähnen ist ferner noch die ebenfalls von H. Müller entdeckte Sclerose der Choriocapillaris; einzelne Gefässbezirke derselben erleiden eine sclerotische Verdickung der Gefässwandungen, wodurch das lumen der Gefässe verengert oder auch ganz obturirt wird.

Ueber diesen sclerosirten Bezirken fand ich meistens die Choroidalepithelien ihres Pigments verlustig. Eine hypertrophische Wucherung der Choroidalepithelien fand ich einmal dicht neben der Papille, und wahrscheinlich durch die starke Schwellung derselben veranlasst. Diese Choroidalveränderungen können möglicherweise die Veranlassung der Netzhautablösungen werden, welche manchmal bei dieser Form der Retinitis vorkommen.

Bemerkenswerth ist, dass diese verschiedenen Veränderungen sich nicht nothwendig gegenseitig bedingen, sondern ziemlich unabhängig von einander auftreten können. So fand ich in manchen Fällen die sclerotische Veränderung der Nervenfaserrn entschieden überwiegend, während in anderen neben intensiven und mannichfachen Veränderungen des bindegewebigen Apparates der Retina nur wenige sclerosirte Nervenfasern nachweisbar waren.

Ebenso besteht kein constantes Verhältniss zwischen den Retinalveränderungen und der Sclerose der Choriocapillaris, nebst der davon abhängigen Entfärbung der Pigmentepithelien, während die pag. 103 beschriebene Hypertrophie der äusseren Körnerschichten gewiss hier, wie in andern Fällen Choroidalveränderungen bedingen kann.

Die beschriebenen anatomischen Veränderungen sind die Grundlagen des ophthalmoskopischen Bildes der Retinitis bei Morbus Brigthii, welches sich desshalb ebenfalls sehr mannichfaltig gestalten kann. Es dürfte desshalb von Interesse sein im einzelnen zu verfolgen, in welcher Weise sich diese anatomischen Veränderungen ophthalmoskopisch bemerklich machen.

Durch die Bindegewebshypertrophie und seröse Durchtränkung wird die Retina undurchsichtiger und zeigt eine fein-streifige grau röthliche Trübung in Richtung des Nervenfaserverlaufes. Die Begrenzung des Sehnerven erscheint

daher mehr oder weniger verwaschen, manchmal ist auch die Papille deutlich geschwellt. Alle diese Veränderungen pflegen nach der Seite der macula lutea hin am wenigsten entwickelt zu sein. Die Hypertrophie der Adventitial-Schicht der Retinalgefässe kennzeichnet sich manchmal durch weissliche Streifen dicht neben der rothen Blutsäule der grösseren Gefässe.

Die fettige Degeneration der Retinalelemente pflegt in unmittelbarster Nachbarschaft der Eintrittsstelle nicht vorzukommen, beginnt aber gewöhnlich in geringer Entfernung von derselben. Die fettigen Degenerationen markiren sich durch ihren hellen weissen Glanz und bilden entweder einzelne Flecke oder diese Flecke fliessen zu einer ringförmigen Figur zusammen; der dem Opticus zugekehrte Rand dieses Ringes ist gewöhnlich ziemlich regelmässig begrenzt, der nach der Peripherie gerichtete mehr oder weniger zackig oder er geht in einzelne ausgesprengte kleine weisse Flecke über. Aehnliche vereinzelte kleine weisse Flecke sind meist (wenn auch nicht gleich von Anfang an, doch häufig im weitern Verlauf des Processes) auch in der Gegend der macula lutea vorhanden und dort sehr charakteristisch in der Weise gruppirt, dass die kleinen Punkte und Striche sämmtlich nach dem Centrum der macula lutea zu convergiren; was jedenfalls in dem eigenthümlichen Verlaufe der Radiaerfasern seinen Grund hat. (Bekanntlich verlaufen dieselben, wie Bergmann nachgewiesen hat, hier nicht senkrecht durch die Dicke der Retina, sondern derartig gekrümmt, dass sie auf ihrem Wege von den inneren zu den äusseren Schichten sämmtlich nach dem Centrum der macula lutea convergiren.)

Auch die Nester sclerotisch verdickter Nervenfasern machen sich als weisse Punkte bemerklich und ihr Reflex wird vielleicht noch dadurch gesteigert, dass dieselben ge-

wöhnlich gleichzeitig einige Fettkörnchen enthalten. Ob es daher möglich ist, ophthalmoskopisch diese sclerotischen, Nester von kleinen fettigen Degenerationen zu unterscheiden ist zweifelhaft; behaupten lässt sich nur, dass, wenn man Flecke mit dem charakteristischen Fettglanze hinter feinen Retinalgefässen sieht, dieselben den äussern Schichten der Retina angehören, während kleine weisse Flecke, welche vor den Retinalgefässen liegen, und was mir noch charakteristischer scheint, welche von kleinen Haemorrhagien begleitet sind, wahrscheinlich den innern Schichten der Retina angehören; diese Haemorrhagien erfordern wegen ihrer Feinheit eine starke Vergrösserung und sind daher besonders im aufrechten Bilde zu untersuchen.

Anders verhält es sich natürlich mit den gröberen Haemorrhagien, welche bei Brightischer Retinitis nur selten fehlen, und als grössere rundliche oder manchmal in radiaerer Richtung streifige blutrothe Flecke erscheinen und nicht selten in den Glaskörper durchbrechen.

Die sämmtlichen Retinalveränderungen pflegen besonders die tieferen Theile des Augenhintergrundes einzunehmen, und erstrecken sich selten bis zu den aequatorialen Partien des Augenhintergrundes.

Die erwähnten Choroidalveränderungen sind als hellere oder dunklere Flecke in der Pigmentepithelialschicht kenntlich und kommen sowohl in den peripherischen, als in den tieferen Partien des Augenhintergrundes (so weit sie nicht durch die Retinaltrübung verdeckt werden) zur Beobachtung.

Keine dieser anatomischen oder ophthalmoskopischen Veränderungen hat für sich eine specifische Bedeutung; gerade die eigenthümliche Sclerose der Nervenfasern, welche am ehesten eine derartige Auffassung zu erlauben schien, ist bei verschiedenen andern Formen von Retinitis nachge-

wiesen worden. (v. Recklingshausen bei Retinitis leucaemica, Schelske bei Ret. syphilitica, eine ähnliche beträchtliche Verdickung der Nervenfasern früher auch von mir bei Neuroretinitis in Folge eines Gehirntumor.) Auch die Sclerose der Choriocapillaris wurde von A. Pagenstecher in Fällen von ganz anderer Natur, nämlich bei pigmentirter Netzhaut gefunden. Ebenso kommen alle Einzelnheiten des ophthalmoskopischen Bildes, Blutungen, fettige Degenerationen, streifige Trübungen der Retina nicht weniger als die eigenthümliche Punctirung der macula lutea auch bei andern Formen von Retinitis vor, welche ganz unabhängig von Morbus Brightii sind.

Bei alledem ist es durchaus keine Seltenheit, dass man im Stande ist, ausschliesslich aus dem ophthalmoskopischen Befunde das Vorhandensein von Morbus Brightii zu erkennen. Aber abgesehen von dem einen wesentlichen Kennzeichen, dass Brightische Retinitis immer beide Augen zugleich befällt, (was natürlich bei andern Retinitis-Formen auch nicht ausgeschlossen ist) liegt das Characteristische des ophtalmoskopischen Bildes nicht in einzelnen specifischen Kennzeichen, sondern in der eigenthümlichen Gruppirung der Veränderungen, welche bei ihrer Mannichfaltigkeit in so zahlreichen Combinationen vorkommen, dass sie leichter in praxi kennen zu lernen, als in ihrer Wandelbarkeit zu beschreiben sind.

Dieselbe Bemerkung gilt in noch höherem Grade von den übrigen Formen von Retinitis, von welchen, nächst der von Morbus Brightii abhängigen, die syphilitische die häufigste ist.

Die syphilitische Retinitis pflegt sich meistens hauptsächlich durch eine deutliche Trübung der Papille und der umgebenden Retina nebst Erweiterung und Schlängelung der Venen zu charakterisiren. Retinalhaemorrhagien sind

manchmal, Iritis oder Choroiditis syphilitica häufig, aber nicht immer gleichzeitig vorhanden.

Auch Leucaemie wird von Liebreich (welcher 6 Fälle von Retinitis bei Leucaemischen beobachtete) als Ursache von Retinitis angegeben, und endlich kommen Fälle von Retinitis ohne alle constitutionelle Erkrankungen vor, manchmal nach unverkennbaren Erkältungsursachen, manchmal aber auch ohne nachweisbare Ursache. Das ophthalmoskopische Bild ist in allen Fällen ziemlich übereinstimmend. Erweiterung und Schlängelung der Retinalvenen und Trübung und Schwellung der Retina neben der Papille. Manchmal bleibt die Papille dabei ganz unverändert, und einigemal habe ich, besonders bei syphilitischer Retinitis, hart an der Papille eine diese wallförmig umgebende Schwellung der Retina, ohne Schwellung der Papille selbst beobachtet; die Dickenzunahme der Retina musste also in einer Veränderung ihrer äussern Schichten begründet sein. Die Erkenntniss aller Retinalschwellungen wird durch das binoculaere Ophthalmoskop wesentlich erleichtert.

Wir müssen jetzt noch einmal auf die bereits pag. 94 erwähnte Retinitis in der Gegend der macula lutea zurückkommen. Die Retina erscheint in der Gegend der macula lutea bis nahe zum Sehnerven oder stellenweise über derselben hinaus diffus getrübt, und enthält manchmal an den Gränzen der Trübung einzelne Haemorrhagien. Die Sehstörungen sind in diesem Stadium immer hochgradig, können aber mit dem Zurückgehen der Trübung sich ebenfalls vermindern. Gewöhnlich werden dann bedeutende Veränderungen der Pigmentepithelialschicht der Choroidea sichtbar. In einigen dieser Fälle musste ich aus früher angeführten Gründen den Process für eine Choroiditis mit Infiltration der Retina halten; in andern Fällen mag Retinitis das primaere Leiden sein.

Retinalhaemorrhagien treten nicht selten als für sich bestehende Erkrankung auf, gewöhnlich in Zusammenhang mit Hypertrophie des linken Ventrikels oder mit Rigidität der Arterien, und sind dann meist in grosser Anzahl über die ganze oder über einen Theil der Retina verbreitet.

Die Form der Blutflecke ist verschieden je nach ihrem Sitz. Nehmen sie in der Umgebung des Sehnerven die Nervenfaserschicht der Retina ein, so ist ihre Form länglich oder in radiärer Richtung streifig, breiten sie sich in den mittleren Schichten der Retina aus (in einem von Heymann beschriebenen Fall besonders in der Ganglienzellenschicht), so wird die Form der Extravasate vorwaltend rundlich; durch anatomische Untersuchung habe ich mich überzeugt, dass Retinalhaemorrhagien die inneren Schichten der Retina durchbrechen und sich zwischen Stäbchenschicht und Choroidalepithel ausbreiten können, was möglicherweise Veranlassung dazu geben kann, dass manchmal leichte Veränderungen des Choroidalepithels durch Netzhauthaemorrhagien entstehen, und endlich sieht man nicht selten Blutextravasate die inneren Schichten durchbrechen und sich in den Glaskörper ergiessen. Ausnahmsweise kommt es vor, und dies scheint hauptsächlich in der Gegend der macula lutea zu geschehen, dass Haemorrhagien, welche die Limitans durchbrechen, sich zwischen dieser und der membrana hyaloidea schalenförmig ausbreiten; man sieht dann, besonders deutlich in der Nähe des Sehnerven, die grossen Netzhautgefässe am Rande der sie bedeckenden Extravasates scharf abgeschnitten aufhören. Das Sehvermögen ist in solchen Fällen natürlich hochgradig beeinträchtigt, kann sich aber nach Resorption des Blutes erheblich bessern.

Die blutrothe Färbung der Retinalhaemorrhagien wird durch die Pigmentirungsverhältnisse der Choroidea einigermassen nuancirt, auf dem hellgefärbten Hintergrunde einer

wenig pigmentirten Choroidea erscheinen die Blutflecken in der Retina lebhafter geröthet als bei dunkler Choroidalpigmentirung; die Choroidea selbst wird natürlich von diesen Haemorrhagien stets verdeckt. Manchmal entwickelt sich in den Blutextravasaten vielleicht durch Veränderungen der ausgetretenen Blutkörperchen oder durch fettige Degeneration der zertrümmerten Retinalelemente eine hellere, glänzend weisse Färbung, in andern Fällen verschwinden dieselben allmählig ohne weitere Farbenveränderung, nur sehr selten sieht man dunkelfarbige Pigmente sich aus Retinalhaemorrhagien entwickeln. Zu bemerken ist endlich noch, dass Retinalhaemorrhagien, wie v. Gräfe nachgewiesen hat, häufig nach der Iridectomie bei Glaucom, wenn eine Steigerung des intraoculaeren Druckes längere Zeit bestanden hat, aufzutreten pflegen. Meist verschwinden dieselben ganz allmählig im Verlaufe von 6—8 Wochen.

Die von Retinalhaemorrhagien bedingten Sehstörungen, so wie die Prognose sind hauptsächlich vom Sitz und von der Ausdehnung der Haemorrhagien abhängig.

Reichliche, aber auf die Peripherie der Retina beschränkte Haemorrhagien habe ich bei vollkommener centraler Sehschärfe beobachtet; ist dagegen, was häufig der Fall ist, die Gegend der macula lutea mit betroffen, und durchwühlen die Blutergüsse hier die Ganglienzellenschicht, so ist die Sehstörung hochgradig und auch nach Resorption der Haemorrhagie keine bedeutende Besserung des Sehvermögens zu erwarten.

Sind Herz- oder Gefässerkrankungen die Veranlassungen, so sind auch recividirende Haemorrhagien nicht selten.

Pigmentirung der Retina ist, genau genommen, keine einheitliche, in sich abgeschlossene Erkrankung, sondern stellt sich mehr und mehr als das Product sehr ver-

schiedener Processe heraus. Zuerst ist hier zu erwähnen, dass eine selbstständige Entwicklung von Pigment an den Retinalgefässen vorkommt.

Donders, welcher zuerst genauere mikroskopisch-anatomische Untersuchungen über pigmentirte Netzhaut anstellte, kam sofort zu diesem Resultat. Da jedoch in dem von ihm untersuchten Falle gleichzeitig bedeutende Choroidalveränderungen vorhanden waren, und da die darauf folgenden Untersuchungen verschiedener Beobachter (H. Müller, Junge, Pagenstecher, Pope und meine eignen Untersuchungen) übereinstimmend ergaben, dass beträchtliche Pigmentmassen von der Choroidea aus in die Retina gelangen können, so mussten für eine selbständige Entwicklung von Pigment an den Retinalgefässen erst noch weitere Beweise beigebracht werden. Es gereicht mir daher zur besondern Genugthuung, dass ich Gelegenheit gefunden habe, mich durch anatomische Untersuchung auf das bestimmteste von einer selbstständigen Pigmententwicklung an den Retinalgefässen zu überzeugen. Das Choroidalepithel verhielt sich in diesem Falle überhaupt und insonderheit auch in dem, dem pigmentirten Bereiche der Retina entsprechenden Bezirke durchaus normal, auch eine Verklebung zwischen Retina und Choroidea war nicht vorhanden. Die kohlschwarzen Pigmentbildungen nahmen eine zwischen dem Aequator und der ora serrata gelegenen Zone der Netzhaut ein, und waren lediglich an die Netzhautgefässe gebunden.

Letztere zeigten dabei in grösserer Ausdehnung als die Pigmentirung vorhanden war, eine hyaline Verdickung ihrer Wandungen mit Obliteration der feineren Aeste.

In andern Fällen findet man, wenn man die Retina von der Fläche untersucht, neben schwarzen, den Retinalgefässen entsprechenden Pigmentnetzen unregelmässige, mehr oder weniger abgerundete Pigmentmassen in der Retina zerstreut liegen.

Diese Fälle haben ihren Ursprung in Choroiditis, und die Pigmentanhäufungen in der Retina entstehen theils in festen Exsudaten, welche von der Choroidea aus in die Retina eingedrungen sind, theils dadurch, dass wuchernde Pigmentepithelien der Choroidea in die Retina hineinwachsen. Endlich will ich noch erwähnen, dass mir auch Fälle vorgekommen sind, in welchen bei Untersuchung der Retina von der Fläche atrophische Partien derselben eine reichliche Menge schwarzer rundlicher Zellen (offenbar Derivate der Choroidalepithelien) enthielten, während letztere in grösserm Umfang deutliche Abnormitäten (Vermehrung ihrer Kerne, Veränderung ihrer Form und ihres Pigmentgehaltes etc.) erkennen liessen. Eine Pigmentirung der Retinalgefässe war in diesen Fällen nicht vorhanden, diese Fälle würden also ophthalmoskopisch überhaupt gar nicht als Pigmentirung der Retina zu erkennen gewesen sein, trotz des Eindringens der Choroidalepithelien in dieselbe. Zur Erläuterung dieses Vorganges müssen wir noch bemerken, dass eine normale Retina wahrscheinlich dem Vordringen der Choroidalepithelien widerstehen, und durch Wucherung derselben lediglich eine locale Compression erfahren würde, wie das gewiss oft genug vorkommt. Ist aber die Retina durch Infiltrationen erweicht und in einen atrophischen Zustand versetzt, so können wuchernde Choroidalepithelien leicht in dieselbe eindringen und wenn sie dann noch in ihrer Proliferation fortfahren, sich wohl auch längs der Gefäss-Wandungen leichter ausbreiten, als in irgend einer andern Richtung.

Sehr zu beachten ist übrigens, dass auch in diesen Fällen dieselbe Gefässerkrankung, welche wir in Verbindung mit der selbstständigen Pigmententwicklung an den Retinalgefässen oben erwähnt haben, nämlich die hyaline Verdickung ihrer Wandungen häufig vorkommt, und von ver-

schiedenen Beobachtern Donders, Junge, A. Pagenstecher und von mir, bestätigt wurde, so dass wahrscheinlich auch in diesen Fällen neben einem Eindringen von Pigment von der Choroidea aus, auch eine selbständige Pigment-Entwicklung an den Retinalgefässen vorkommen kann.

Endlich ist noch eine von H. Müller und Pope beschriebene Erkrankung der Retina zu erwähnen, welche gleichfalls zu einer Einlagerung von Choroidalpigment in die Retina Veranlassung giebt. In ähnlicher Weise wie pag. 103 als Theilerscheinung einer Retinitis bei Morbus Brightii beschrieben, kommt nämlich eine Wucherung der Körnerschichten auch als selbständige Erkrankung vor. Die Radiaerfasern erfahren in den äussern Schichten eine bedeutende Verlängerung und biegen sich, indem sie sich über das Niveau der Retina erheben und an die Epithelialschicht der Choroidea anstossen, rechtwinklig um; da dieser Process nicht an allen Stellen denselben Grad von Entwicklung erreicht, bleiben zwischen den aufstrebenden Büscheln der wuchernden Körnerschicht Vertiefungen und Furchen übrig, in welche das Pigment von den Seiten zusammen geschoben wird, was der Aussenfläche der pigmentirten Netzhaut eine marmorirte Zeichnung verleiht. Wenn man diesen Process, was unzweifelhaft scheint, für eine Form von Retinitis ansehen darf, so würde es also auch eine wirkliche Retinitis pigmentosa geben; doch sind noch weitere Untersuchungen darüber zu wünschen, ob in diesen Fällen die Netzhautpigmentirung ophthalmoskopisch zu erkennen ist, denn für die ophthalmoskopische Diagnose ist das Hauptgewicht unbedingt auf die Pigmentirung der Retinalgefässe zu legen.

Den eben angegebenen anatomischen Grundlagen entspricht das ophthalmoskopische Bild, welches sich eben wegen der Verschiedenheit der zur Pigmentirung der Retina

führenden anatomischen Processe ziemlich mannigfach gestaltet. Characteristisch und vor Allem das Vorhandensein von Pigment in der Retina erweisend, sind die kohlschwarzen Flecke und feinen Striche, welche im Bereiche des pigmentirten Theiles die Retinalgefässe entweder verdecken, also vor ihnen liegen, oder streckenweise begleiten. Nicht selten findet man dunkle Pigmentstreifen an blutführenden Gefässen; was jedenfalls beweist, dass auch ohne Obliteration der Retinalgefässe Pigmentirung derselben vorkommt. An den Theilungsstellen der Gefässe nehmen die begleitenden Pigmentstreifen eine zackige unregelmässige, und besonders characteristische Gestalt an. Daneben können Choroidalveränderungen vorhanden sein oder fehlen. Häufig habe ich bei jugendlichen Personen (von 10—20 Jahren) bei denen sich von früher Kindheit an Pigmentirung der Retina in durchaus typischer und langsam progressiver Weise entwickelt hatte, dicht neben den Netzhaut-Pigmentirungen kleine Veränderungen in der Pigmentepithelialschicht der Choroidea wahrgenommen.

Manchmal sieht man bei Kindern sehr feine, helle Punktirungen in der Choroidea der Pigmententwicklung an den Retinalgefässen Jahre lang vorausgehen, in andern Fällen dagegen fand ich ebenfalls bei Kindern neben bereits bedeutend vorgerückter Verengerung der grossen Arterien (und deutlich ausgesprochener Hemeralopie) nur ganz spärliche Pigmentstreifen an einzelnen peripherischen Retinalgefässen ohne alle Choroidalveränderungen. Man muss in solchen Fällen besonders die aequatorialen Partien der Retina mit Genauigkeit durchsuchen, denn hier pflegt die erste Entwicklung der Retinalpigmentirung stattzufinden.

Ein ähnliches Verhältniss fand ich auch in Fällen, in welchen sich im späteren Lebensalter und in verhältnissmässig kurzer Zeit, eine übrigens durchaus typische Netz-

hautpigmentirung entwickelt hatte; auch hier können bei sonst typischen Formen Choroidalveränderungen vorhanden sein oder fehlen.

Fälle dagegen, in welchen die Choroidalerkrankung sehr ausgedehnt ist, und vor den Pigmentanhäufungen an den Retinalgefässen bedeutend überwiegt, dürften mit grösserm Recht als Ausgänge von Choroiditis aufgefasst werden. Die oben erwähnte hyaline Verdickung der Gefässwandungen macht sich ophthalmoskopisch dadurch bemerklich, dass wegen der Verengerung der Blutbahn in den Gefässen, dieselben (besonders die Arterien) abnorm dünn erscheinen. Am auffälligsten und wegen der Grösse der Gefässstämme am leichtesten zu erkennen, ist diese Veränderung der Gefässe auf der Papille, welche gewöhnlich in solchen Fällen ihre normale Färbung verliert und eine unreine hellgraue Farbe annimmt, auch die umgebende Retina ist dann nicht selten leicht getrübt.

Die durch die Verengerung und theilweise Obliteration der Gefässe bedingte Verminderung der arteriellen Blutzufuhr kann für die Function der Retina nicht gleichgültig sein und ist in diesen Fällen wahrscheinlich der Grund des Torpor retinae: die mangelhaft ernährte Retina bedarf zu ihrer Functionirung eines starken Lichtreizes und reagirt nicht mehr auf Lichtquantitäten, welche für normale Verhältnisse noch völlig ausreichend sind. Die bei gewöhnlichem Tageslicht schon vorhandenen Herabsetzungen des excentrischen Sehens, oder auch excentrische Gesichtsfelddefecte, pflegen daher bei verminderter Beleuchtung bedeutend an Ausdehnung und Intensität zuzunehmen. Die Bestätigung dafür fand ich theils bei Kindern, bei welchen neben ausgesprochenem Torpor Retinae (als Ursache von Hemeralopie) nur ganz geringe oder gar keine Spuren von Pigmentirungen aber bereits sehr verengerte Retinalarterien vorhanden wa-

ren, während ältere Geschwister bereits eine entwickelte Netzhautpigmentirung zeigten, theils in einigen seltenen Fällen in welchen sich im späteren Lebensalter (zwischen dem 40. und 50. Jahre) der ganze Symptomencomplex der pigmentirten Netzhaut Hemeralopie durch Torpor retinae, mit Herabsetzung des excentrischen Sehens oder mit Gesichtsfeldbeschränkung entwickelte, ohne dass ophthalmoskopisch irgend eine Spur von Netzhautpigmentirung oder irgend einer anderen Veränderung vorhanden gewesen wäre, als die Verengerung der Arterien und die Entfärbung der Papille. v. Graefe sah in ähnlichen Fällen eine nach mehreren Jahren eintretende nachträglich Entwicklung von Pigmentirung der Retina.

Häufig gesellen sich zu typisch entwickelten Fällen von Netzhautpigmentirung auch noch Linsen- und Glaskörpertrübungen, beide gewöhnlich in etwas eigenthümlichen Formen. Erstere am häufigsten als hinterer Polarstaar, an welchen sich manchmal noch einzelne radiaere, der hinteren Corticalis angehörende Streifen anschliessen. Die Glaskörpertrübungen bestehen meistens in kleinen, graulichen abgerundeten hie und da in feine Fäden auslaufenden beweglichen Flocken.

Ablösungen der Netzhaut von der Choroidea durch Erguss von Fluidum zwischen beide Membranen, bedingen mit Nothwendigkeit zwei Veränderungen der Retina; erstens wird die abgelöste Partie der Retina, dem dioptrischen Apparat des Auges genähert, so dass sie fasst immer weit vor der Brennweite desselben liegt und desshalb sehr leicht im aufrechten Bild zu sehen ist; und zweitens gefaltet; letzteres ist nur in den sehr seltenen Fällen nicht der Fall, in welchen die Retina an den Grenzen der Ablösung fest mit der Choroidea verwachsen ist, so dass durch Vermehrung des

Fluidums zwischen beiden Membranen die Netzhautablösung nicht weiter ausgebreitet, sondern halbkugelförmig nach vorn getrieben wird.

Bei weitem in den meisten Fällen indessen ist die abgelöste Partie der Netzhaut gefaltet und so schlaff, dass sie bei den Bewegungen des Auges, in ähnlicher Weise, wie Glaskörpertrübungen in Bewegung gesetzt wird. Diese fluctuirenden Bewegungen der abgelösten Netzhaut sind ein sehr charakteristisches und wichtiges diagnostisches Zeichen welches aber nicht in allen Fällen nothwendiger Weise vorhanden sein muss. Die abgelöste Netzhaut ist auf dieselbe Weise zu erkennen, wie die normale Netzhaut, durch den der Membran selbst zukommenden Lichtreflex und durch den Verlauf der Netzhautgefässe.

Das Verhalten der Gefässe ist sehr charakteristisch. Dieselben müssen natürlich allen Knickungen und Faltungen der abgelösten Partie folgen, sie zeigen daher einen sehr unregelmässigen Verlauf, während einzelne Gefässstrecken, welche in der Tiefe der Falten liegen, wohl auch ganz unsichtbar bleiben.

Diese Knickungen der Gefässe ermöglichen es in den meisten Fällen, die Begrenzungslinie zu finden, durch welche sich der abgelöste Theil der Retina von dem noch anliegenden Theile derselben abgrenzt; manchmal charakterisirt sich diese Begrenzungslinie schon hinreichend durch eine deutlich wahrnehmbare Farbendifferenz.

Der Reflex der abgelösten Netzhaut ist wegen der verminderten Spannung derselben an sich schon etwas stärker als im Normalzustand, meistens aber wird derselbe noch beträchtlich dadurch gesteigert, dass das zwischen Netzhaut und Choroidea befindliche Fluidum ein anderes Lichtbrechungsvermögen, eine andere Färbung und eine viel geringere Durchsichtigkeit besitzt als der Glaskörper.

Meist ist dieses Fluidum sehr reich an gerinnungsfähigen Bestandtheilen, so dass es beim Erhitzen fast vollständig erstarrt, gewöhnlich enthält es eine Anzahl Blutkörperchen und verschieden grosse Körnchenzellen (Derivate der Choroidalepithelien), nicht selten auch Cholestearinkrystalle beigemengt.

Die Färbung des zwischen Netzhaut und Choroidea ergossenen Fluidums macht sich nun durch die abgelöste Netzhaut hindurch deutlich bemerkbar, und verleiht derselben häufig einen dunkeln, bläulichen Hintergrund, auf welchem die Falten der Netzhaut durch ihre schmutzig-weissliche Farbe, die Netzhautgefässe durch ihr dunkelrothes, fast schwarzes Aussehen auffallen.

Etwas schwieriger ist die Erkenntniss der Netzhautablösung dann, wenn das subretinale Fluidum so durchsichtig ist, dass es die Choroidea deutlich durchscheinen lässt, doch sichert auch hier das Verhalten der Netzhautgefässe die Diagnose. Ausserdem aber kann man häufig gerade in diesen Fällen den Reflex der Netzhaut deutlich wahrnehmen, besonders bei der Untersuchung im aufrechten Bild, wenn man dieselbe durch das umgekehrte Flammenbildchen intensiv beleuchtet; indem man durch leichte Bewegungen des Spiegels das umgekehrte Flammenbildchen über die Oberfläche der abgelösten Netzhaut hingleiten lässt, kann man sich überzeugen, dass dieselbe weit vor der Choroidea liegt.

Nicht selten findet man, wenn man Netzhautablösungen genau und möglichst weit bis zur Peripherie untersucht, Zerreissungen der Retina, welche sich durch ihre scharfen, etwas umgerollten Ränder und durch das deutliche Durchscheinen der Choroidea charakterisiren.

Manchmal ist die Retina nur in ganz geringem Umfange in Gestalt einer kleinen Falte abgelöst, welche sich meist durch ihre Färbung, am sichersten jedoch durch das

Verhalten der über die Falte hinlaufenden Netzhautgefässe charakterisirt; der auf der Höhe der Falte liegende Theil des Gefässes zeigt bei Verschiebung des Convexglases auf die pag. 79 angegebene Weise eine stärkere Verschiebung als das im Niveau der Retina liegende Gefässstück.

Grosse Ergüsse zwischen Retina und Choroidea können in sehr kurzer Zeit, ohne alle nachweisbare entzündliche Vorgänge oder vorhergegangene Störungen entstehen; in vielen Fällen jedoch sind anderweitige Choroidalveränderungen, Glaskörperleiden etc. vorhergegangen.

Beginnen kann die Ablösung an jeder beliebigen Stelle, meistens aber pflegt sich das Fluidum allmählig nach unten zu senken, wobei sich die ursprünglich abgelöste Partie wieder anlegen kann.

Häufig sind gleichzeitig Glaskörpertrübungen vorhanden, gewöhnlich entwickelt sich im weiteren Verlaufe Cataract.

Circumscripte Netzhautablösungen, welche sich steil erheben und wie eine prall gespannte Blase in den Glaskörperraum hineinragen, kommen selten vor, auch setzt ihr Zustandekommen das Vorhandensein ungewöhnlicher complicirender Verhältnisse voraus, denn der normale Zusammenhang zwischen Retina und Choroidea ist so locker, dass Netzhautablösungen im Allgemeinen sich sehr leicht seitlich ausbreiten, wesshalb die abgelösste Netzhaut in bei weitem den meisten Fällen schlaff und gefaltet ist. Wird dagegen eine abgelöste Netzhaut durch Anwachsen des subretinalen Fluidums blasenförmig nach vorn getrieben, so muss im Umfang der abgelössten Partie der Zusammenhang zwischen Retina und Choroidea ein ungewöhnlich fester sein.

Noch viel seltener ist es der Fall, dass man bei solchen circumscripten Netzhautablösungen dicht hinter der nach vorn gedrängten Netzhaut Gefässe sieht, welche nicht der Netzhaut, sondern wahrscheinlich der Choroidea ange-

hören. Einmal fand ich zugleich diesen Theil der abgelösten Netzhaut in geringem Grade pigmentirt. Die Natur dieser Fälle ist in Ermangelung anatomischer Erfahrungen noch durchaus unklar; will man dieselben nach Liebreich's Vorgang als „Ablösungen der Choroidea von der Sclera" bezeichnen, so muss man sich mindestens erinnern, dass dadurch einer noch zu erwartenden anatomischen Aufklärung nicht praejudicirt werden kann. Reichliche gerinnungsfähige Ergüsse zwichen Sclera und Choroidea habe ich allerdings bei Panophthalmitis gesehen, aber darum handelt es sich in diesen Fällen nicht. v. Graefe sah in einigen solchen Fällen nachträglich allgemeine Netzhautablösung hinzukommen.

Intraoculaere Tumoren sind selten das Object ophthalmoskopischer Untersuchung. Geschwülste, welche sich von der Choroidea aus entwickeln, verursachen meist totale Netzhautablösung, welche dann, wegen ungenügender Durchsichtigkeit des zwischen Netzhaut und Choroidea ergossenen Fluidums den Tumor verdeckt. Die Netzhautablösung scheint hier schon gleich beim Beginn der Geschwulstbildung sich zu entwickeln, wenigstens fand ich schon bei kaum erbsengrossen Choroidal - Sarcomen, die Netzhaut vollständig abgelösst und nebst den spärlichen Resten des Glaskörpers durch das subretinale Fluidum stark comprimirt.

Geschwülste dagegen, welche sich von der Retina aus entwickeln, sind bis jetzt einigemal ophthalmoskopisch beobachtet worden.

Bekommt man solche Geschwülste zu einer Zeit zur Beobachtung, wo sie noch nicht den ganzen Glaskörperraum ausfüllen, so kann man sich überzeugen, dass auch sie frühzeitig totale Netzhautablösung verursachen.

Die Netzhautablösung verhindert in diesem Fall die Erkennung der Geschwulst nicht, da die Netzhaut, so weit

sie nicht in der Geschwulstmasse aufgeht, durchsichtig zu bleiben und dicht vor der Geschwulst zu liegen pflegt.

So verhielt es sich z. B. in einem von mir untersuch-Fall, in welchem sich von den hintern Partien der Netzhaut aus, hart an der Eintrittsstelle des Sehnerven beginnend eine blumenkohlartig wuchernde, deutlich transparente und vascularisirte Geschwulstmasse entwickelt hatte, deren Elemente ganz denen der Körnerschicht der Retina glichen, während die vorderen Partien der Retina, bis an ihre Anheftung an der Ora serrata abgelösst, durch die Geschwulst weit nach vorn gedrängt, flach hinter der Linse ausgespannt, in hohem Grade atrophirt, und so durchsichtig waren, das man bei der ophthalmoskopischen Untersuchung die aus drei grossen Buckeln besthehende Geschwulstmasse deutlich hatte erkennen können.

Intraoculaere Tumoren, welche sich in der Gegend des corpus ciliare entwickeln, können, sofern sie nicht durch Linsen- oder Glaskörper-Trübungen verdeckt sind, nicht selten durch focale oder ophthalmoskopische Beleuchtung sichtbar gemacht werden.

IX.

Sehnerven-Veränderungen.

Die Erkrankungen des intraocularen Sehnerven-Endes manifestiren sich durch Form- und Farbenveränderungen desselben; besonders wichtig, aber auch mit grosser physicalischer Sicherheit zu constatiren sind die ersteren. Wir haben schon pag. 79 bei Besprechung der sog. physiologischen Excavation angegeben, welche physicalischen Mittel uns zur Bestimmung von Niveaudifferenzen im Augenhintergrund zu Gebote stehen, im aufrechten Bild die Verschiedenheit der accommodativen Einstellung oder der Correctionsgläser, vermittelst welcher einmal der Rand und dann der Grund der Excavation deutlich zu sehen ist, im umgekehrten Bild die beim Bewegungen des Convexglases stärkere parallactische Verschiebung der weiter nach vorn gelegenen Objecte. Hierzu kamen dann noch gewisse aus dem Verlauf der Retinalgefässe entlehnte Zeichen. Dieselben Grundsätze finden Anwendung bei der Diagnose der Druckexcavationen.

Der wesentlichste anatomische Charakter der Druck-Excavationen besteht darin, dass die lamina cribrosa

comprimirt und hinter das Niveau der innern Scleralfläche nach rückwärts gedrängt wird, manchmal soweit, dass der Boden der Excavation jenseits des äusseren Niveaus der Sclera liegt.

Die Eintrittsstelle des Sehnerven wird jetzt also von einer Grube eingenommen, deren Boden die lamina cribrosa, deren Seitenwandung die Sclera bildet, und welche theils vom Glaskörper, theils von den Resten des oberhalb der lamina cribrosa gelegenen intraocularen Sehnervenendes ausgefüllt wird. An erhärteten Präparaten erkennt man die eigenthümliche Form der Excavation dann am besten, wenu man diese, den Wandungen der Excavation anliegenden Reste der Papilleentfernt, was in den Präparaten Fig. 5 u. 6 Taf. II. geschehen ist. Dieses Präparationsverfahren ist desshalb wichtig, weil durch die Erhärtung in der H. Müller'schen Lösung die in der Höhlung der Excavation liegende Reste der Papille getrübt werden, und sich desshalb undeutlicher gegen die Seitenwand und den Grund der Excavation abgrenzen. Gerade aber letztere sind bestimmend für das ophthalmoskopische Bild, denn das in der Excavation persistirende Gewebe behält bei Lebzeiten seine Durchsichtigkeit gewöhnlich vollkommen bei.

In Fig. 5 Taf II. liegt der Schnitt ausserhalb des Verlaufes der Centralgefässe. Die Retina und die Reste des intraoculaeren Sehnerven-Endes sind vollständig entfernt. Die Excavation zeigt im Niveau der Choroidea einen scharfen etwas überhängenden Rand und ist leicht kesselförmig gestaltet.

Fig. 6 Taf. II. ist ein Längsschnitt in Richtung des horizontalen Meridians, und in der Nähe der Centralgefässe deren Verlauf in der Mitte des Sehnerven noch angedeutet ist. Bei der Entfernung der in der Höhlung der Excavation liegenden Gewebsreste, blieb die Retina an der Seite der

macula lutea am Excavationsrand haften, und lässt durch die scharfe Zuspitzung, mit welcher sie am Rande der Eintrittsstelle endet erkennen,dass die Continuität der Nervenfasern an dieser Stelle unterbrochen sein musste. Ein besonderes Interesse bietet in diesem Fall die Form der Excavation. Es ist ersichtlich, dass an dem der Seite der macula lutea zugewandten Rand (M) der Abfall der Excavation zwar sehr steil ist aber weniger tief als an der entgegengesetzten (Nasen-) Seite (N.), an welcher zugleich der Choroidalrand einen weit nach innen hinein ragenden Vorsprung bildet, die Seitenwand der Excavation ist also an dieser Stelle erheblich concav. Diese eigenthümliche Formation findet ihre Erklärung zum Theil in einem praeformirten Bau der lamina cribrosa; der die Sclera durchbohrende Theil des Sehnerven ist nämlich öfters nicht einfach cylindrisch, sondern stellenweise seitlich ausgeweitet wie in Fig. 3. Taf. I. Wird ein so gestalteter Sehnerv excavirt, so muss nothwendigerweise eine kesselförmige Excavation zu Stande kommen. Ausserdem aber wirkt derselbe Druck, welcher die lamina cribrosa nach hinten drängt, auf die Seitenwandung der Excavation selbst, und muss dazu beitragen eine bereits angelegte Ausbuchtung der Wandungen weiter zu entwickeln.

Wird bei langdauernden glaucomatösen Processen die Excavation sehr tief, so kann es geschehen, dass auch noch der Gefässkanal im Centrum der Sehnerven auseinander gedrängt wird. Fig. 7 Taf. II. giebt davon eine Andeutung. Die in der Excavation vorhandene Gewebsreste der Papille sind durch die Erhärtung des Praeparates getrübt und grenzen sich nur undeutlich gegen die Seitenwandung und den Grund der Excavation ab. Die Centralgefässe sind in der Mitte des Opticus kenntlich und auch an der Innenwand der Excavation eine Strecke weit zu verfolgen. Ein Vergleich mit Fig. 5 Taf. II. veranschaulicht, dass der Boden der

Excavation nicht wie dort eben ist, sondern eine trichterförmige Vertiefung zeigt, welche sich in den die Gefässe enthaltenden Centralkanal hineinerstreckt. Dadurch werden die Gefässe nach der Nasen-Seite der Excavationswand gedrängt, und es kann dies in dem Maasse geschehen, dass bei der ophthalmoskopischen Untersuchung der Boden der Excavation ganz gefässlos erscheint.

Die durch die Sehnervenexcavation bedingten Sehstörungen hängen ab 1) von der Compression der lamina cribrosa, welche natürlich auch die durch dieselbe hindurchtretenden Sehnervenfasern betrifft, und ferner davon, dass die oberhalb der lamina cribrosa liegenden Fasern bei ihrem Uebergang in die Retina an den scharfen Rand der Excavation angedrückt werden, wodurch an dieser Stelle die Nervenschicht zu einer minimen Dünne reducirt werden kann. Auf diese doppelte Weise wird die Nervenleitung zwischen Retina und Gehirn unterbrochen, was dann eine Atrophie der Retinalganglienzellen und der Nervenfaserschicht zur Folge hat. Je stürmischer sich eine Sehnervenexcavation entwickelt, um so bedrohlicher ist sie natürlich für das Sehvermögen, während bei sehr langsamen Verlauf des Processes gleichzeitig mit der allmählichen Ausbildung der Excavation (vielleicht durch eine der Compression entsprechende Resorption des Bindegewebes im Sehnerven) eine Ausgleichung der Störung in der Art gesetzt werden kann, dass das Sehvermögen wenigstens eine Zeit lang nur wenig beeinträchtigt wird. In diesen Fällen, wo die Leitung zwischen Retina und Gehirn nicht unterbrochen wird, ist natürlich auch keine Atrophie der Ganglienzellen in der Retina zu erwarten.

Die Punkte, auf welche bei der ophthalmoskopischen Diagnose der Druckexcavation am meisten zu achten ist, sind hauptsächlich folgende: 1) der scharfe im Niveau der

Choroidea liegende Rand der Excavation; 2) der Grund der Excavation; meistens ist der Rest der Nervenfaserschicht, welcher die Seitenwand der Aushöhlung und die lamina cribrosa überzieht, so atrophirt, dass letztere deutlich an ihrer characteristischen Zeichnung und hellen Färbung zu erkennen ist. Nur selten ist der erwähnte Gewebsrest der Papille getrübt oder der Sitz von Haemorrhagien.

Sehr eigenthümlich gestaltet sich das Verhalten der Retinalgefässe, welche natürlich in die Reste der Papille eingeschlossen bleiben nnd mit denselben an die Wandung der Excavation angedrückt werden und aus demselben Grunde wie bei der physiologischen Excavation, an der Nasenseite derselben emporsteigen.

Fig. 21.

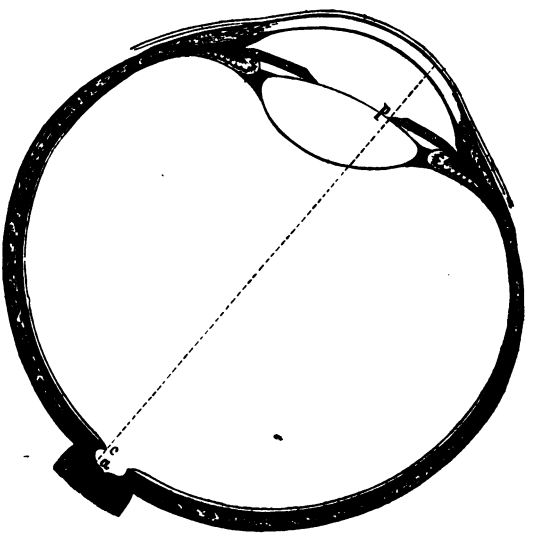

Um die ganze Wichtigkeit dieses Momentes zu verstehen, muss man sich erinnern, dass wir bei der ophthalmosko-

pischen Untersuchung nicht im Stande sind, die Excavation von verschiedenen Seiten zu betrachten, sondern dass die Richtungslinien, in welchen das optische Bild der Excavation entworfen wird, stets durch den Pupillarraum des untersuchten Auges gehen müssen.

Eine Linie, die wir in Fig. 21 vom äussern Pupillarrand p nach dem innern Choroidalrand c ziehen, erreicht den Excavationsgrund in a, und dies ist (abgesehen von der Ablenkung im Linsensystem, wodurch der Punkt a ein wenig weiter nach der inneren Seitenwand hin verschoben wird) der am weitesten nach innen gelegene Punkt des Excavationsgrundes, welcher überhaupt gesehen werden kann; jedenfalls bleibt die ganze innere Seitenwand der Excavation unsichtbar, denn von derselben aus kann kein Licht durch die Pupille nach aussen treten. Also können auch die der Innenwand der Excavation anliegenden Gefässstücke nicht gesehen werden. Die Folge davon ist die, dass die Retinalgefässe, da wo sie sich über den Rand der Excavation hinüberbiegen, um an der Seitenwand der Excavation herabzusteigen, mit einer hakenförmigen Umbiegung zu enden scheinen, während die im Grunde der Excavation sichtbaren Gefässstücke, da wo sie von dem überhängenden Rand verdeckt werden, scharf abgeschnitten aussehen, denn meistens erscheinen die beiden durch ein nicht sichtbares Mittelglied verbundenen Gefässstücke seitlich gegeneinander verschoben; manchmal sind auch, wie bereits pag. 127 bemerkt, gar keine Gefässe im Grunde der Excavation zu sehen.

Manchmal ist es möglich die der macula lutea zu gerichtete Seitenwand der Excavation in ihrer ganzen Ausdehnung vom Choroidalrand bis zur lamina cribrosa zu übersehen, und den Winkel, den sie mit der letzteren bildet, deutlich wahrzunehmen. Man sieht an feinen Retinalgefässen deutlich die Biegungen, welche sie bei den Uebergän-

gen vom Grunde der Excavation an die Seitenwand, und dann von dieser in die Ebene der Retina machen müssen. Die lamina cribrosa zeigt dann gewöhnlich eine hell-bläuliche Farbe, während die Seitenwandung der Excavation wegen des Pigmentgehaltes dieses Theiles der Sclera eine bräunlichere Färbung besitzt.

Die scharfe Knickung, welche die Gefässe bei ihrer Umbiegung am Excavationsrand erfahren, kann besonders unter gleichzeitiger Einwirkung eines gesteigerten Glaskörperdruckes eine Blutstauung in den Retinalvenen veranlassen.

Die Tiefe der Excavation lässt sich beurtheilen im aufrechten Bild aus der optischen Differenz der Correctionsgläser, welche für die Ebene der Retina und derer, welche für den Excavationsgrund erforderlich sind. Im umgekehrten Bild ist die Grösse der parallactischen Verschiebung bei Bewegungen des Convexglases direct abhängig von der Niveaudifferenz (siehe pag. 79); man achte also darauf, dass bei kleinen Bewegungen mit dem Convexglas der ganze Rand der Excavation sich über dem Grunde verschiebt und ferner beachte man das Verhalten einzelner Netzhautgefässe am Rande der Excavation; führt man die Verschiebungen des Convexglases in senkrechter Richtung auf den Verlauf des Gefässes aus, so sieht man deutlich, wie das in der Ebene der Retina liegende Gefässstück eine stärkere Verschiebung zeigt, als das im Grunde der Excavation gelegene. Je ausgiebiger die parallactische Verschiebung ausfällt, um so tiefer ist die Excavation.

Nicht selten zeigt sich der Rand der Excavation von einem schmalen, hellen Ringe umgeben, welcher wie ich mich durch anatomische Untersuchung überzeugt habe, seinen Grund in einer completen Atrophie des das intraoculaere Sehnerven-Ende umgebenden Choroidalringes hat; ich fand die Choroidea an dieser Stelle in ein sehr dünnes, vollkommen

durchsichtiges Häutchen verwandelt, ganz wie bei hochgradiger Atrophie durch Verlängerung der Sehaxe nur mit dem Unterschiede, dass bei Myopie die complet atrophirte Stelle sich an ein ebenfalls aber in geringerem Grade atrophirtes Terrain der Choroidea anschliesst, während der die Excavation umgebende vollständig atrophirte Theil der Choroidea sich scharf gegen ein vollständig normales Choroidalgewebe absetzte. Die Ursache dieser Atrophie liegt wahrscheinlich darin, dass manchmal vom Choroidalring aus ansehnliche Faserzüge sich in die lamina cribrosa einsenken, welche, wenn letztere nach hinten gedrängt wird, stark gedehnt werden und dadurch Atrophie des Choroidalringes einleiten können. Nur selten ist die Form des atrophirten Bereiches nicht ringförmig, sondern nach der Peripherie hin ausgezackt; von einer durch Verlängerung der Sehaxe herbeigeführten Atrophie jedoch sowohl durch ihre scharfe Abgrenzung gegen ein normal pigmentirtes Choroidalgewebe, als durch das Fehlen der Myopie unterschieden.

Sehr zu beachten ist das von v. Graefe nachgewiesene ausnahmsweise Vorkommen von Druck-Excavationen neben secundaerer Choroidalatrophie in hochgradig myopischen Augen.

Die Excavation ist auch hier an ihren charakteristischen Zeichen zu erkennen, doch wird das ophthalmoskopische Bild dadurch modificirt, dass die Excavation von der weiss durchscheinenden Sclera in grösserem Umfange umgeben erscheint und desshalb leichter übersehen werden kann.

In der That muss bei allen Processen, welche zur Volumsvermehrung des Glaskörpers führen, wenn die Sclera hinlänglich nachgiebig ist, eine Verlängerung der Durchmesser des Bulbus, oder bei besonderer lokaler Praedisposition eine mehr oder minder circumscripte Ectasie der Bulbuswandungen zu Stande kommen; ist dagegen die Sclera

unnachgiebig, so führt jede Vermehrung des Glaskörpervolums zu einer erheblichen Steigerung des intraoculaeren Druckes und nun findet sich ein locus minoris resistentiae in der lamina cribrosa, welche schon desshalb eine schwach befestigte Stelle der Sclera ist, weil hier das Scleralgewebe durch die Nervenbündel des Opticus durchbohrt und auseinander gedrängt wird. Alle Processe, welche an irgend einer Stelle des Bulbus zu Ectasien führen, können sich demnach unter Umständen mit Druckexcavationen verbinden z. B. ectatische Hornhautnarben etc.

Der ophthalmoskopische Unterschied zwischen der physiologischen und der Druckexcavation liegt hauptsächlich darin, dass wie v. Graefe bereits hervorgehoben hat, eine entwickelte Druckexcavation sich immer bis zur Begrenzung des Sehnerven erstreckt, während der steile Rand der physiologischen Excavation immer innerhalb der Sehnervengrenze liegt. Ein absoluter Unterschied zwischen Druckexcavation und physiologischer Excavation existirt nicht, und kann nicht existiren, da sich Druckexcavationen natürlich auch in Augen entwickeln können, in welchen eine physiologische Excavation praeexistirt. Der Rand der physiologischen Excavation nähert sich dabei mehr und mehr dem Rande des Sehnerven, die Excavation wird dadurch breiter und tiefer und nimmt mehr und mehr den Charakter der Druckexcavation an. Aber erst, wenn an irgend einer Stelle ein scharf begrenzter Excavationsrand mit dem Rande des Sehnerven zusammenfällt, wird die Diagnose unzweifelhaft. Es giebt daher Fälle, in welchen man auf den ersten Anblick und auch nach längerer Beobachtnng darüber in Zweifel bleiben kann, ob man es mit einer ungewöhnlich breiten und tiefen physiologischen Excavation zu thun hat, oder mit einer solchen, welche durch eine Steigerung des intraoculaeren Druckes erst nachträglich erweitert und vertieft worden ist. Neben einer

sorgfältigen Prüfung des Sehvermögens, besonders des Gesichtsfeldes ist hier vor allen Dingen darauf zu achten, ob bereits bei leichtem Fingerdruck auf den Bulbus Arterienpuls auftritt, was, wenn es der Fall ist, eine Steigerung des intraoculaeren Druckes erkennen lässt.

Weniger nahe liegend ist eine Verwechslung mit Atrophie des Sehnerven.

In Fig. 8 Taf. II. ist zwar an der Eintrittsstelle des Sehnerven eine flache Grube vorhanden. Ein Vergleich mit Fig. 1 oder 2 Taf. I. lehrt aber sofort, dass es sich hier nur um eine Atrophie der Nervenfaserchicht handelt; die in der ganzen Retina vorhandene Atrophie der innern Schichten konnte auch an der Eintrittsstelle des Sehnerven nicht ausbleiben. Die lamina cribrosa ist durchaus in ihrer Lage geblieben und zeigt sich von einem dünnen Gewebsrest, den Resten der Papille überzogen.

Durch die Atrophie des sie umgebenden Gewebes, erhalten die Gefässe eine sehr oberflächliche Lage und bilden (bei V. r.) leichte Vorsprünge über die Ebene der Retina.

Die Aehnlichkeit mit einer Excavation ist eigentlich nur im anatomischen Praeparat vorhanden nnd auch hier mehr oder weniger Kunstproduct, wegen der durch die Erhärtung bedingten Undurchsichtigkeit der Retina. Ophthalmoskopisch würde sich die in der Zeichnung vorhandene Vertiefung nicht bemerklich machen, und zwar desshalb nicht, weil die Retina eben wegen der Atrophie ihrer innern Schichten wenig Licht reflectirt, und weil das die lamina cribrosa überziehende Gewebe im Niveau der Choroidea liegt; ausserdem fehlt der für die physiologische und Druckexcavation charakteristische scharfe Rand und desshalb das plötzliche Umbiegen der Retinalgefässe.

Ophthalmoskopisch charakterisiren sich diese Fälle viel-

mehr dadurch, dass der Sehnerv seine normale röthliche Farbe verliert und glänzend weiss erscheint.

Die hauptsächlichsten Veranlassungen der Sehnervenatrophie sind zunächst intraoculaere Processe, welche zur Atrophie der Retina führen, z. B. Choroiditis mit secundaerer Atrophie und Pigmentirung der Retina, typische Fälle von Netzhautpigmentirung, manche Fälle von Retinalhaemorrhagien, von Retinitis oder Neuroretinitis; dann verschiedene Krankheitsprocesse in der Orbita, welche Exophthalmus mit übermässiger Dehnung oder Compression des Opticus veranlassen, ferner intracranielle Erkrankungen, Meningitis basilaris, und verschiedene Affectionen des Gehirns respective des Rückenmarkes, und endlich gewisse essentielle, anatomisch noch nicht hinreichend festgestellte Sehnervenleiden. Das in allen diesen Fällen gemeinsame ophthalmoskopische Kennzeichen ist eine helle Verfärbung des Sehnerven, welche häufig, besonders in Vergleich zu dem daneben gewöhnlich deutlich sichtbaren Scleraltrseif einen bläulichen Schimmer zeigt. Manchmal ist das Gewebe des Sehnerven gleichzeitig getrübt und diese Trübung kann sich nach vorangegangener Neuroretinitis bis in das benachbarte Retinalgewebe hineinstrecken. Nicht selten ist zugleich eine Verengerung der Retinal-Arterien vorhanden, wie es scheint besonders in den Fällen, in welchen sich die Sehnerven-Atrophie von der Retina aus entwickelt.

Den directen anatomischen Gegensatz zur Druckexcavation bilden die Fälle von Neuroretinitis, in welchen der anschwellende Sehnerv sich über das Niveau der Choroida erhebt. Es kann dies geschehen durch eine Fortleitung des entzündlichen Processes von der Retina aus. So z. B. gehört Fig. 4 Taf. I, einem Falle von Brightischer Retinitis an und zeigt nicht nur eine beträchtliche Schwellung der Retina und

des intraocularen Sehnervenendes, welches gleichzeitig höher und breiter geworden ist, sondern auch eine starke convexe Vorwölbung der lamina cribrosa. In dem Maasse wie im vorliegenden Fall kommt indess eine von der Retina fortgeleitete Schwellung des Sehnerven nur ausnahmsweise vor.

Auch in umgekehrter Richtung kann die Fortleitung eines entzündlichen Processes geschehen, und zwar scheinen bei allen Processen von Neuroretinitis, welche von der Schädelhöhle aus das Auge erreichen, in der Regel beide Augen zugleich befallen zu werden.

Encephalitis oder Meningitis, besonders Meningitis basilaris, verbindet sich, wie v. Graefe nachgewiesen hat, manchmal mit Neuroretinitis; der Sehnerv erscheint mässig geschwollen, aber nebst der umgebenden Retina infilterirt und getrübt, die Retinalvenen erweitert, die Arterien unverändert oder verdünnt, häufig sind zugleich Haemorrhagien und hellere Flecke in der Netzhaut vorhanden. Meistentheils besteht gleich von Anfang an eine hochgradige Amblyopie und gewöhnlich folgt in nicht langer Zeit vollständige Atrophie der Sehnerven.

Nur in wenigen Fällen habe ich Wiederherstellung des Sehvermögens gesehen, doch erlangte die Papille auch hierbei nicht ihre normale Färbung wieder, sondern blieb heller als gewöhnlich und leicht getrübt.

Eine sehr charakteristische Form von Neuroretinitis kommt in Verbindung mit Gehirntumoren vor. Seitdem v. Graefe das ophthalmoskopische Bild und seinen Zusammenhang mit dem Vorhandensein einer Geschwulstbildung im Gehirn zuerst beschrieben hat, ist noch in einer Anzahl ähnlicher Fälle diese Coincidenz durch die Section bestätigt worden.

Fig. 9 Taf. III giebt die Abbildung eines solchen Sehnerven, welcher sich bereits in der regressiven Periode befand. Die

früher vorhandene Schwellung, war als Patient seinem Gehirnleiden erlag, schon bedeutend reducirt, so dass die absolute Erhebung der Papille kaum über das, auch unter besonderen physiologischen Umständen erreichbare Maass hinausgeht. Ein Vergleich mit der aussergewöhnlich hohen, sonst aber normalen Papille (Fig. 1 Taf. I.) veranschaulicht jedoch sofort erhebliche Differenzen. Während dort die Höhe der Papille hauptsächlich von der durch das Verhalten der äussern Schichten bedingten Höhe der Nervenfaserschicht abhängt, zeigt sich hier (Fig. 9) dieselbe atrophirt und die ganze Prominenz kommt auf Rechnung einer Schwellung des Sehnerven-Endes. Das Gewebe der lamina cribrosa erscheint auseinander gedrängt, ihre Structur vollständig verwischt, von den (in Fig. 1 angedeuteten) die Papille in senkrechter Richtung durchziehenden Nervenfaserbündeln ist nichts mehr zu sehen.

Ferner fand ich im Bereich der Papille einzelne, um das 4—6fache ihres normalen Durchmessers verdickte Nervenfasern, in der Retina die Nervenfasern und Ganglienzellen zu Grunde gegangen; die Retina neben der Papille verdickt mit hypertrophischer Entwicklung des Bindegewebegerüstes der Nervenfaserschicht; die Gefässe besonders in der Nähe der Papille mit einer sehr entwickelten zellenreichen Adventitialschicht versehen; zerstreut in der Retina (besonders im vorderen Abschnitt) viele Haemorrhagien.

Saemisch, welcher zwei Fälle dieser Art untersuchte, fand die Sehnerven fettig degenerirt, ihre bindegewebigen Bestandtheile hypertrophisch, die Papille sowohl in Bezug auf Höhe als Breite durch Bindegewebshypertrophie geschwellt, ihre im Normalen deutlich markirte, den Zügen der Opticusfasern entsprechende Streifung nicht zu erkennen; die Adventitia der Centralgefässe verdickt, in der benachbarten Retina, die bereits pag. 103 erwähnten Wucherungen

der Radiaerfasern in den Körnerschichten, Atrophie der Nervenfasern und Ganglienzellen.

Im ganzen also schliesst sich dieser Befund ganz an den Taf. I. Fig. 4 abgebildeten Fall von Neuroretinitis an.

Im progressiven Stadium zeigt sich das intraoculäere Sehnerven-Ende stark und nicht selten ungleichmässig geschwollen in der Weise, dass die Geschwulst an der einen Seite sich steil erhebt, an der gegenüberliegenden allmählig in das Niveau der Retina übergeht; gleichzeitig ist das geschwollene Gewebe röthlich-grau getrübt, häufig mit Beimischung eines ungewöhnlichen violetten Farbentons (welchen ich übrigens auch sonst manchmal bei Retinitis beobachtet habe). Die Trübung erstreckt sich noch ein wenig in die angrenzende Netzhautsubstanz hinein. Die Begrenzung des Sehnerven wird durch die Verbreiterung der Papille und die Netzhauttrübung verdeckt; die Netzhautvenen sind erweitert, stark geschlängelt auf und nieder tauchend, die Arterien nicht erweitert, eher verdünnt; manchmal sind Netzhautecchymosen vorhanden.

Im weiteren Verlaufe geht die Sehnervenschwellung zurück, auch die Röthung verliert sich, doch bleibt die Papille getrübt und weisslich verfärbt, in geringerem Grade auch die angrenzende Retina. Nicht selten sah ich in diesem Stadium eine auffallende Schlängelung feiner Netzhautvenen in der unmittelbaren Nähe der Papille sich entwickeln.

Leichtere Choroidalveränderungen, welche nach Rückgang der Sehnervenschwellung manchmal neben der Papille sichtbar werden, finden ihre Erklärung in der Verbreiterung der Papille und der Wucherung der äussern Körnerschichten, wodurch das Choroidalepithel direct betheiligt wird. In einem Falle von abgelaufener Neuroretinitis sah ich gelegentlich einen, die Papille in einiger Entfernung umkreisen-

den (nicht wie der normale Choroidalring eng anliegenden) Pigmentstrich, was sehr gut mit der von Saemisch beobachteten ringförmigen Ausbreitung des Wucherungsprocess der äussern Schichten um den Sehnerven herum übereinstimmt.

Die Schwellung der Papille ist auf dieselbe Weise ophthalmoskopisch festzustellen, welche wir für die Erkenntniss der Niveaudifferenzen im Augenhintergrund schon mehrfach besprochen haben; die prominente Papille ist deutlich im aufrechten Bilde (eventuell noch mit Convexgläsern) sichtbar, während im umgekehrten Bild bei leichten Bewegungen mit dem Convexglas die Höhe der Prominenz eine stärkere parallactische Verschiebung zeigt als dicht daneben und im Niveau der Retina liegende Theile; am leichtesten orientirt man sich an Gefässen, welche über die Höhe der Prominenz hinwegziehen und sich dann in das Niveau der Retina hinabsenken. Der binoculaere Augenspiegel bietet auch für diese Fälle eine werthvolle Unterstützung.

Nicht immer ist in der progressiven Periode und während die ophthalmoskopischen Veränderungen sich auf ihrer Höhe befinden, ein hoher Grad von Amblyopie vorhanden, einigemal fand ich denselben sogar im Vergleich zur Sehnervenveränderung auffallend gering, doch scheint der Process regelmässig (abgesehen von dem lethalen Ausgang durch das Gehirnleiden) zur Erblindung zu führen.

Embolie der arteria centralis retinae, als Ursache plötzlicher Erblindung wurde zuerst von v. Graefe beobachtet. Der ophthalmoskopische Befund bei der ersten Vorstellung des Patienten, 11 Tage nach der plötzlichen Erblindung war im Wesentlichen folgender: Die brechenden Medien klar, die papilla nervi optici ganz bleich aber nicht wie bei Atrophia nerv. opt. opak, sondern normal durchscheinend; sämmtliche Gefässstämme innerhalb derselben

auf ein Minimum reducirt. Die Hauptarterienstämme erscheinen auch jenseits der Papille auf der Netzhaut, als ganz schmale Linien, deren Aeste in entsprechender Weise immer feiner und feiner werden. Auch die Venen waren an allen Punkten dünner als in der Norm, aber ihre Füllung stieg gegen den Aequator bulbi hin. Zwei Tage später wurden in einer relativ am meisten gefüllten Netzhautvene eine ganz eigenthümliche Circulationserscheinung beobachtet. Es zeigte sich zunächst eine grosse Ungleichmässigkeit in der Füllung dieser Vene in der Art, dass verhältnissmässig gefüllte und völlig blutleere Strecken wechselten. Dies Aussehen konnte sich nicht etwa durch Gewebstrübungen, welche das Gefässrohr ungleichmässig bedeckten, erklären. Abgesehen davon, dass das Bild des Gefässrohres überall vollkommen scharf war, bewies schon der gleich zu erwähnende Wechsel in der Füllung der Vene gegen eine solche Vermuthung. Wurde die Aufmerksamkeit auf die einzelnen Partien schärfer fixirt, so gewahrte man eine vollkommene arythmische Bewegung der im Gefässrohr enthaltenen Blutcylinder, welche bald stossweise nach dem Opticus vorrückten, bald wiederum vollkommen still standen. Bei diesen Verschiebungen ereignete es sich zuweilen, dass die früher blutleeren Theile in ähnlicher Weise wie zuvor zwischen die blutgefüllten eingeschaltet blieben, nur dass die Oertlichkeit im Augenhintergrund eine andere geworden war. In der Regel aber ergoss sich das Blut aus den gefüllten Räumen in die dazwischen liegenden blutleeren, so dass hierdurch der Unterschied in der Füllung ein geringerer, die Unterbrechungen des Blutgehaltes weniger auffallend wurden. Der in der Papille selbst liegende Gefässabschnitt scheint dabei in der Regel vollkommen blutleer. (Die durch die Section nachgewiesene vollständige Obturation der Arterie beweist, dass die Ursache dieser Blutbewegung nicht in einer vis

a tergo zu suchen ist. Könnte es sich nicht um ein inspiratorisches Phaenomen gehandelt, in der Art, dass bei der Inspiration das Venenblut aspirirt wurde?)

In der Mitte der dritten Woche (nach der Embolie), fing die Retina in der Gegend der macula lutea an sich zu trüben, es entwickelte sich eine opake grauweisse Infiltration, welche an der Peripherie ziemlich unmerklich in die gesunde Nachbarschaft überging, während das Centrum der macula lutea, die nächste Umgebung der fovea centralis, als ein intensiv kirschrother Fleck (ungefähr ¼ so gross als der Diameter der Papille) inmitten der genannten Infiltration hervortrat. Das Zustandekommen dieses Fleckes erklärte sich auf dieselbe Weise, welche Liebreich für ähnliche Fälle von Netzhautinfiltration zuerst aufgestellt hat, es handelt sich hier nämlich lediglich um einen Contrasteffect. Während die angrenzenden stark infiltrirten Netzhautregionen durch ihre Opacität die Choroidea verhüllen, ist die nächste Umgebung der fovea centralis von der Infiltration frei und lässt die Choroidea deutlich hindurchschimmern Letztere erscheint hier um so lebhafter colorirt, als sie einerseits dunkler pigmentirt ist (vgl. pag. 67) und andrerseits die Färbung sich im Vergleich zu der angrenzenden trübweissen Netzhaut besonders hervorhebt. Das Auge war und blieb bis auf einen geringen Lichtschein erblindet.

Durch die freundliche Vermittlung des Hrn. Dr. Grosse zu Spandau, gelang es mir, nach dem circa 1½ Jahr später erfolgtem Tode des Patienten, in den Besitz des erblindeten Auges zu kommen. Die anatomische Untersuchung bestätigte die Diagnose vollständig. Fig. 10 Taf. III giebt die Abbildung des Längsschnittes des Sehnerven. Die arteria centralis retinae zeigt sich durch einen Embolus vollständig obturirt. Derselbe hatte sich bis in die Gegend der lamina cribrosa durch die Arterie durchgedrängt, hier

aber, wo kein Raum zu schaffen ist, war er aufgehalten worden; hätte er auch diese Stelle noch passiren und in eine Retinalarterie gelangen können, so würde sich jedenfalls das ophthalmoskopische Bild und der ganze Krankheitsverlauf wesentlich anders gestaltet haben müssen. Hinter dem Embolus ist die Arterie durch einen Thrombus obturirt. Leider war die Retina bereits zu sehr cadaverisch verändert, als dass ihre Untersuchung ein befriedigendes Resultat hätte ergeben können, doch liess sich die secundaere Atrophie der Retina an der Eintrittsstelle des Sehnerven noch mit Deutlichkeit nachweisen. Die lamina cribrosa zeigt sich hier nur noch mit einem atrophischen Gewebsrest überdeckt.

Aehnliche Fälle sind von Liebreich, Schneller und Blessig beschrieben; letzterer beobachtete zugleich als neues Factum das Auftreten kleiner Retinalhaemorrhagien.

Erklärung der Abbildungen.

Tafel I.

Fig. 1. Ungewöhnlich hohe, übrigens aber normale Papille.

N.o. Nervus opticus. — Sc. Sclera. — Ch. Choroidea. — R.e. Aeussere Schichten der Retina. — R.n. Nervenfaserschicht der Retina.

Die lamina cribrosa (L.c.) ist nach unten deutlich bogenförmig, nach oben weniger scharf von dem intraocularem Sehnervenende abgegrenzt; senkrecht durch dieselbe hindurchziehend sieht man die Fortsetzung der Nervenfaserbündel aus dem extraocularen Theile des Sehnerven, welche hier jedoch, da die Nervenfasern beim Eintritt in die lamina cribrosa ihre Myelinscheiden verlieren, nur als zarte Linien erscheinen. Auch im intraocularen Sehnervenende, jenseits des Niveaus der Choroidea, ist die Fortsetzung der Nervenfaserbündel noch kenntlich.

Die Centralgefässe V.c. liegen nur vor und hinter der lamina cribrosa im Niveau des Schnittes. Die äusseren Schichten der Retina erstrecken sich stark entwickelt bis dicht an den Choroidalrand heran. Schon hierdurch wird das Niveau der Papille in die Höhe gehoben, noch mehr aber dadurch, dass die durch die äusseren Schichten ringförmig zusammengehaltenen Nervenfasern steil aufsteigen müssen, ehe sie sich umbiegen und in der Fläche der Retina ausbreiten können.

Fig. 2. Physiologische Excavation.

N.o. Nervus opticus. — Ch. Choroidea. — Sc. Sclera. — R.e. Aeussere Retinalschichten. — R.n. Nervenfaserschicht der Retina. — V.c. Centralgefässe der Retina.

Die lamina cribrosa markirt sich deutlich durch quere hellere Gewebszüge. Der Schnitt ist im horizontalen Meridian durch das Auge gelegt, M ist die der macula lutea, N die der inneren Hälfte der Retina zugekehrte Seite. An der inneren Seite sind sowohl die äussern Schichten der Retina als die Nervenfaserschicht höher als an der entgegengesetzten, woraus sich eine deutliche Niveaudifferenz ergiebt. Dieselbe erscheint noch grösser, wenn man berücksichtigt, dass bei der ophthalmoskopischen Untersuchung das Niveau der innern Oberfläche der Retina an der inneren Hälfte der Papille verglichen wird mit dem Niveau der lamina cribrosa neben den Centralgefässen, welches, wie die Zeichnung ergiebt, der innern Oberfläche der Sclera entspricht. An der inneren Seite (N) steigt die Nervenfaserschicht steil in die Höhe und an dieselbe angelegt verlaufen die Centralgefässe. Nach der Seite der macula lutea hin ist die Umbiegung der Nervenfaserschicht eine allmähligere.

(Der Abstand zwischen Retina und Choroidea ist eine durch die Präparation herbeigeführte Zufälligkeit.)

Fig. 3. Eigenthümliches Verhalten der lamina cribrosa in einem sonst gesunden Sehnerven. Dieselbe setzt sich scharf gegen die Sclera ab, macht jedoch nach links hin eine beträchtliche Ausbuchtung unter den Choroidalrand. Entsteht in einem solchen Fall eine Druckexcavation, so wird dieselbe in Folge des präformirten Baues der lamina cribrosa eine bedeutende Ausbuchtung ihrer Wandungen zeigen müssen. (Vergl. Fig. 6.)

Sc. Sclera. — Ch. Choroidea. — R. Retina. — V.c. Centralgefässe der Retina.

Fig. 4. Bedeutende Schwellung der Retina, der Papille und der lamina cribrosa in einem Fall von Retinitis durch Morbus Brightii. Buchstabenbezeichnung wie oben. Die Centralgefässe der Retina, welche durch die Schwellung der Papille mit nach oben gedrängt werden, haben durch ihren elastischen Gegenzug eine Vertiefung des Niveau's in der Papille veranlasst. Die lamina cribrosa erhebt sich beiderseits neben den Gefässen über das Niveau der Choroidea und ist nach oben convex. Die aus dem Opticus durch sie hindurch in die Retina verlaufenden Faserzüge sind trotzdem noch kenntlich. Das intraoculare Sehnervenende ist beträchtlich geschwellt und zwar nach allen Seiten hin vergrössert, nicht nur nach vorn in den Glaskörperraum prominent, sondern auch in seitlicher Richtung verbreitert. Die äusseren Schichten der Retina sind daher bis nach e′ zur Seite gedrängt. Bedenkt man, dass bei Lebzeiten die Retina der Choroidea anlag (der im Praeparat vorhandene Abstand zwischen Retina und Choroidea ist ein unvermeidliches Kunstproduct) so ergiebt sich eine sehr erhebliche Schwellung der Papille.

Tafel II.

Fig. 5. Tiefe Druck-Excavation. Die Retina und die Reste des intraocularen Sehnervenendes sind entfernt, um die Gestalt der Excavation deutlicher zu zeigen.

N.o. Nervus opticus. — Vag.n.o.int. Innere Sehnerven-Scheide. — Vag.n.o.extr. Aeussere Sehnerven-Scheide. — F.e. Elastisches Gewebe zwichen den beiden Sehnerven-Scheiden.

Unter V.r. in einiger Entfernung vom Boden der Excavation ein schief durchschnittener Gefässast.

Die Excavation zeigt einen sehr scharfen im Niveau der Choroidea gelegenen Rand und eine deutliche Kesselform.

Der Schnitt ist parallel zur Axe der Sehnerven, aber nicht in der Mittellinie desselben geführt, weshalb die Excavation etwas weniger breit erscheint als in Fig. 6 und 7.

Fig. 6. Druck-Excavation. Schnitt im horizontalen Meridian und dicht neben den Centralgefässen V.c.

M. Seite der macula lutea, N. innere Seite. — Ch.e. Choroidal-Epithel, welches sich bei der Praeparation von der Choroidea abgelöst hat. — R. Retina ebenfalls erst bei der Praeparation von der Choroidea abgelösst. Die Retina endet wegen completer Atrophie der Nervenfaserschicht scharf zugespitzt am Choroidalrand.

Aus der Höhlung der Excavation sind die Reste der Papille entfernt, gleichzeitig folgte an der Innenseite der Querschnitt der Retina.

An der Seite der macula lutea zeigt die Excavation einen steilen fast senkrechten Abfall, an der innern Seite dagegen ragt der Choroidalrand weit über den Boden der Excavation hinweg, wodurch die Seitenwand der Excavation beträchtlich concav wird.

Dieses Verhalten findet seine Erklärung durch Fig. 3, wo sich die lamina cribrosa gleich so angelegt zeigt, dass wenn eine Excavation erfolgte, dieselbe nothwendiger Weise eine stark ausgehöhlte Seitenwand zeigen müsste.

Fig. 7. Tiefe Druck-Excavation. Die Retina und die den Wandungen der Excavation anliegenden Reste der Papille sind noch vorhanden; der Grund der Excavation ist nicht eben, wie in Fig. 5 und 6, sondern zeigt eine trichterförmige Vertiefung durch Erweiterung des Centralkanals der Retinalgefässe.

N.o. Nervus opticus. — Sc. Sclera. — Ch. Choroidea. — R. Retina. — V.c. Centralgefässe.

Tafel III.

Fig. 8. Atrophia nervi optici.

N. o. Nervus opticus. — Sc. Sclera. — Ch. Choroidea. — R. Retina. — V. c. Andeutung der Centralgefässe. — V. r. Retinalgefäss-Aeste. — Ein Vergleich mit Fig. 1 und 2 lehrt sogleich, dass die Gestaltveränderung der Papille ihren Grund hat in einer completen Atrophie der Nervenfaserschicht. Die Reste der Papille überziehen als eine dünne streifige Masse die lamina cribrosa. Im Sehnerven und in der lamina cribrosa sind die Züge der Nervenfaserbündel noch kenntlich durch das Persistiren der dieselben umspinnenden dichten Bindegewebsnetze. In Folge der Atrophie der Nervenfaserschicht bilden die Reste der Centralgefässe da, wo sie auf die Retina überbiegen, Vorsprünge über das Niveau derselben. Das Präparat bietet den Anschein einer Excavation, bedenkt man aber, dass die Retina sich erst bei der Präparation an beiden Seiten etwas von der Choroidea abgehoben hat, dass ferner die Retina in solchen Fällen vollkommen durchsichtig zu sein pflegt, und dass die Reste der Papille genau im Niveau der Choroidea liegen, so ergiebt sich, dass bei der ophthalmoskopischen Betrachtung auch nicht der Anschein einer Excavation hätte vorhanden sein können. Solche Fälle charakterisiren sich vielmehr durch sehnig weissen Glanz der Papille.

Fig. 9. Neuroretinitis im Zusammenhange mit einem Tumor cerebri. (Buchstabenbezeichnung wie bisher.)

Patient erlag seinem Gehirnleiden nachdem die Sehnervenschwellung bereits rückgängig geworden war. Ein Vergleich mit Fig. 1. zeigt denn auch, dass die absolute Höhe der Papille das auch unter physiologischen Verhältnissen erreichbare Maass kaum übersteigt. Während aber dort die ungewöhnliche Höhe der Papille davon abhängt, dass die Nervenfasern zusam-

mengehalten werden, bis sie sich über die stark entwickelten äussern Schichten der Retina erhoben haben, wird hier die Prominenz dadurch bedingt, dass das Bindegewebe des Sehnervenendes eine starke hypertrophische Entwicklung zeigt. Die normale Structur der lamina cribrosa erscheint vollständig aufgelöst und ihr gelockertes und geschwelltes Gewebe erstreckt sich bis an die nach beiden Seiten hin abgehenden Aeste der Centralgefässe, während die Nervenfaserschicht atrophirt ist. Die Prominenz der Papille musste demnach zu der Zeit als die Nervenfaserschicht sich gleichfalls noch im Stadium der Schwellung befand, eine viel bedeutendere sein.

Fig. 10. Embolia arteriae centralis retinae. (Buchstabenbezeichnung wie bisher.) Patient starb an seinem Herzleiden $1\frac{1}{2}$ Jahre nach der Embolie. Der Embolus passirte die Arteria centralis retinae bis zur lamina cribrosa, hier jedoch wo kein Raum mehr zu schaffen war, wurde er festgehalten. Die Arterie ist vollkommen obturirt, vor und hinter dem Embolus zusammengezogen, hinter demselben durch einen Thrombus ausgefüllt. Die Retina atrophirt, (nach links hin durch die Präparation von der Choroidea abgelöst.)

Druck von W. Pormetter in Berlin.

1.

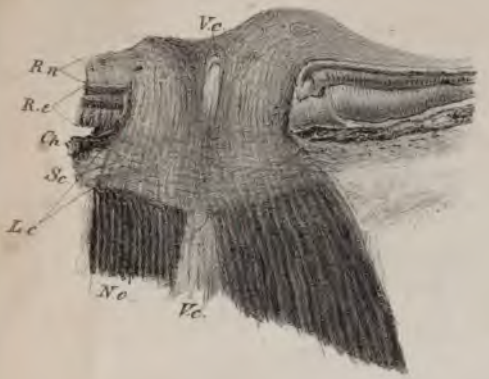

3.

2.

4.

ad nat. del. Dr. Peltesohn

A. Schütze lith.

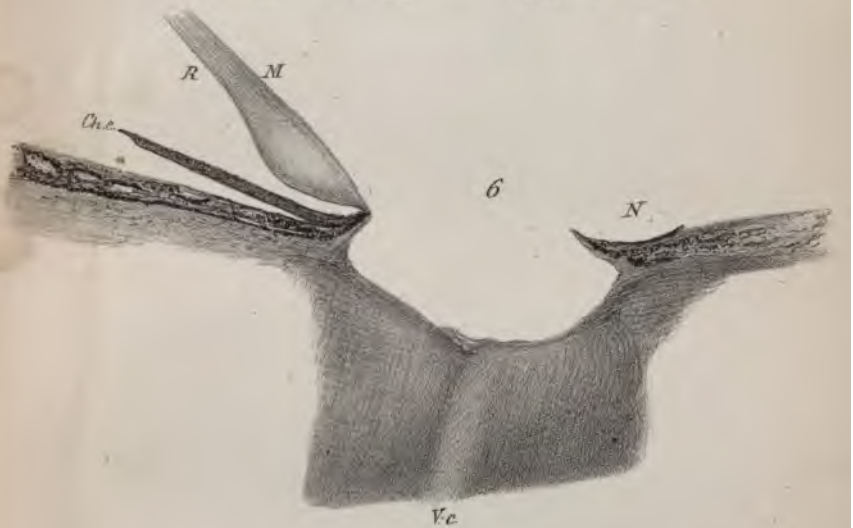

ad nat. del. Dr. Petrowsky

A. Schütze lith.

Taf. III

8.

9

10.

ad nat. del. Dr. Beltesohn

A. Schütze lith.

LANE MEDICAL LIBRARY

To avoid fine, this book should be returned on or before the date last stamped below.

AUG 31 1973

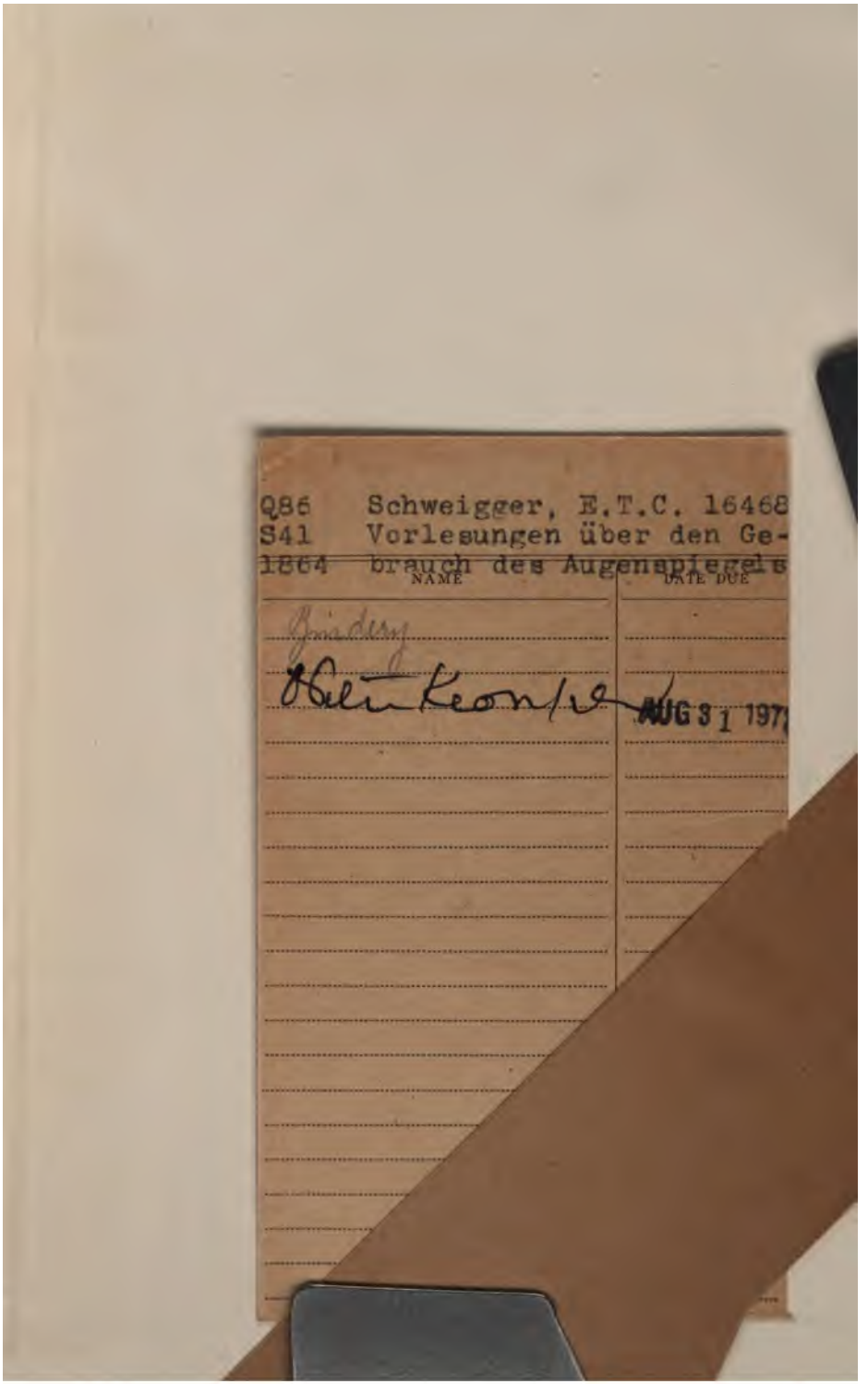
Q86 Schweigger, E.T.C. 16468
S41 Vorlesungen über den Ge-
1864 brauch des Augenspiegels
NAME
DATE DUE
AUG 31 197